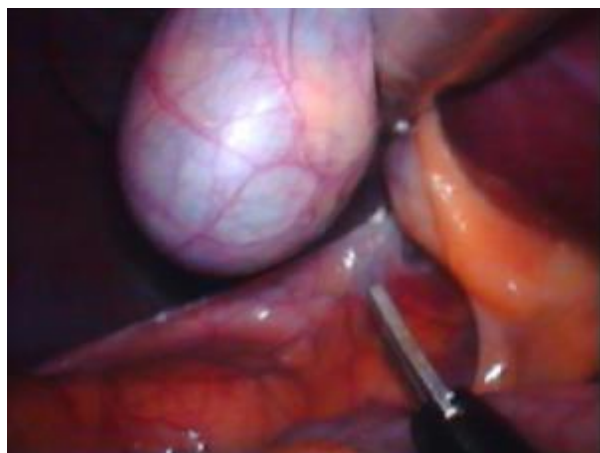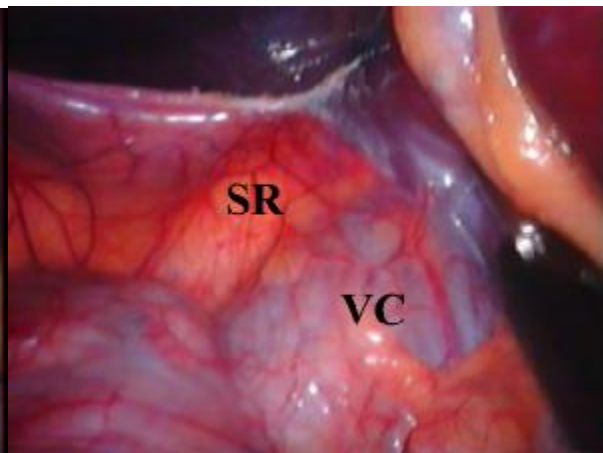


# LAPAROSKOPICKÁ ADRENALEKTÓMIA

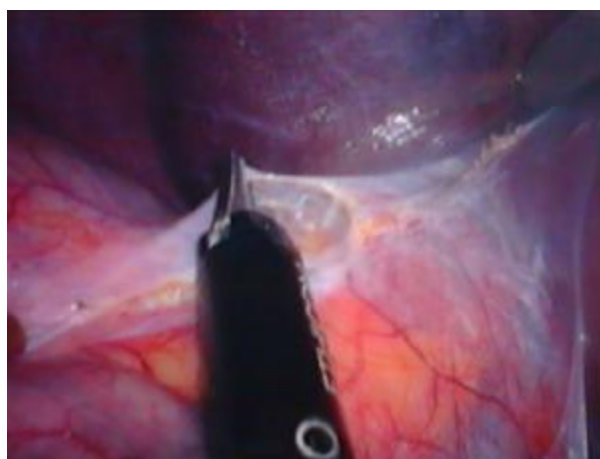## Marko



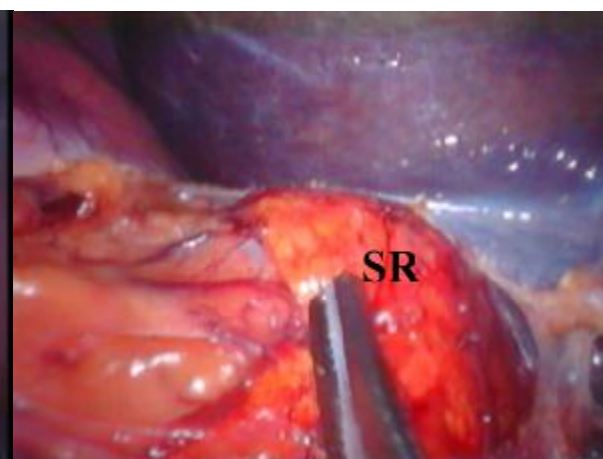
Obr. 1 Detailný pohľad do subhepatálnej oblasti



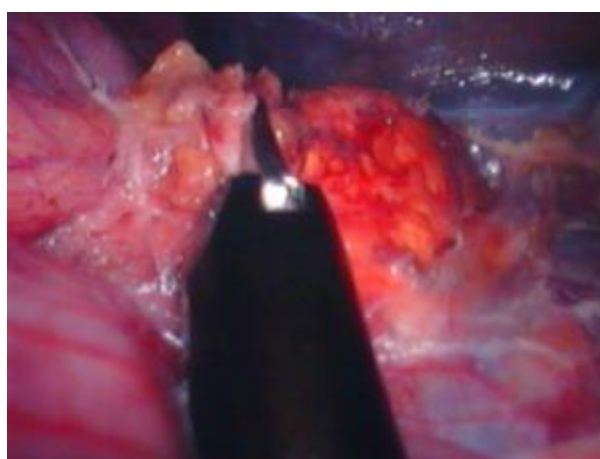
Obr. 2 Pohľad na nadobličku – SR, VC–vena cava,  
SR - nadoblička



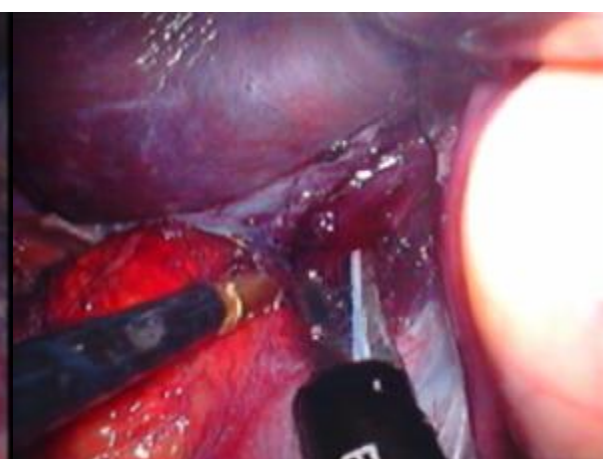Obr. 3 Otvorenie peritonea nad nadobličkou



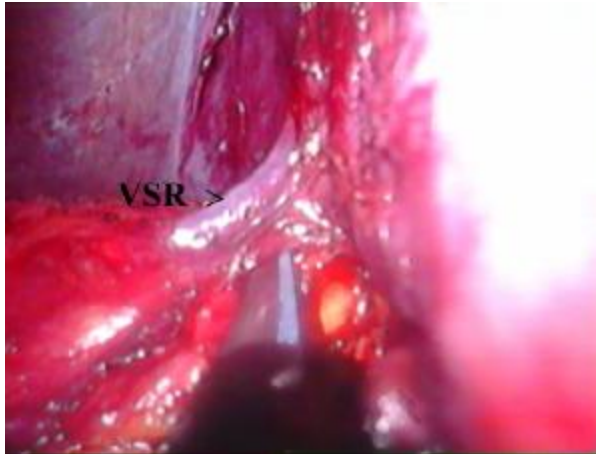
Obr. 4 "odkrytá" nadoblička - SR



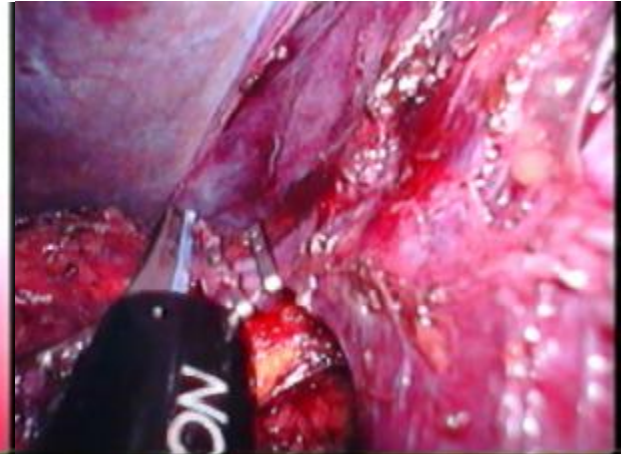Obr. 5 Preparácia v laterálnej oblasti nadobličky



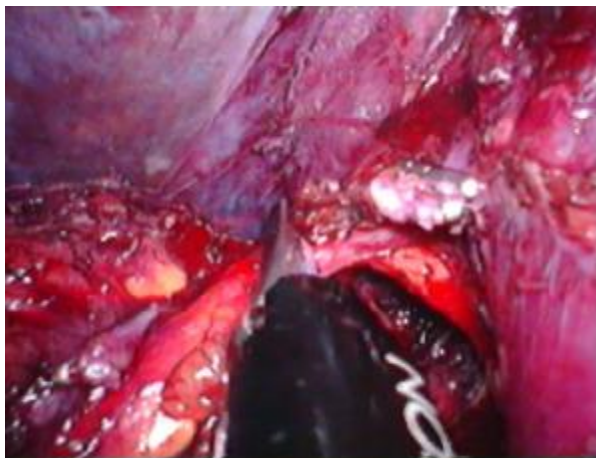
Obr. 6 Preparácia v mediálnej oblasti nadobličky



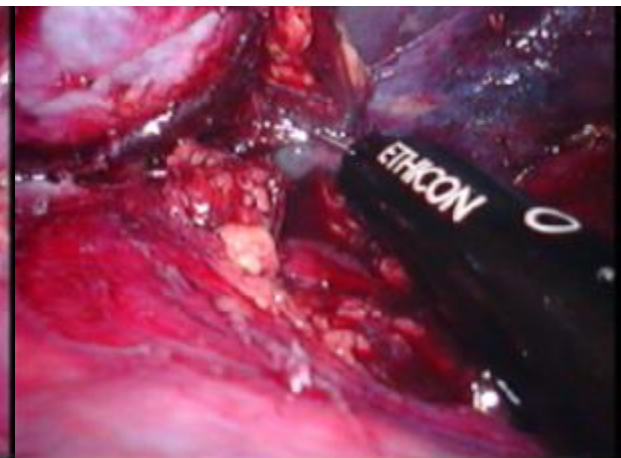Obr. 7 Preparácia stredných nadobličkových ciev



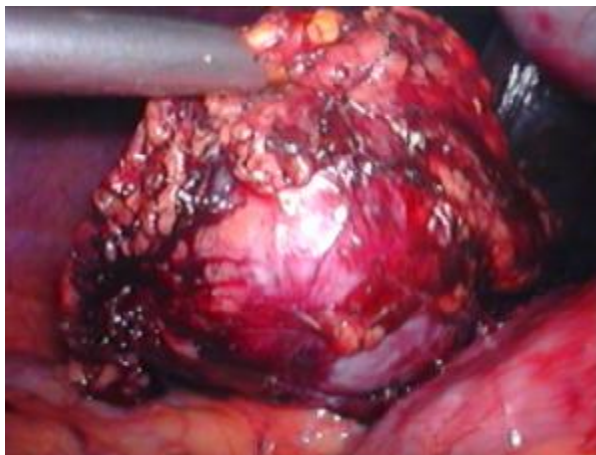
Obr. 8 Prerušenie zaklipovaných stredných VSR nadobličkových ciev harmonickým skalpelom



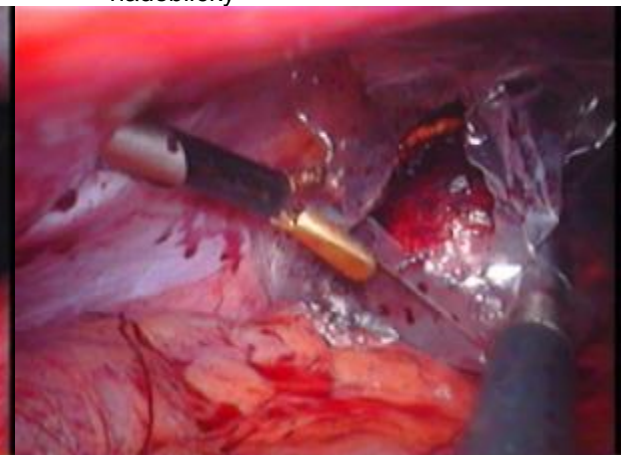
Obr. 9 Dokončenie preparácie z mediálnej strany



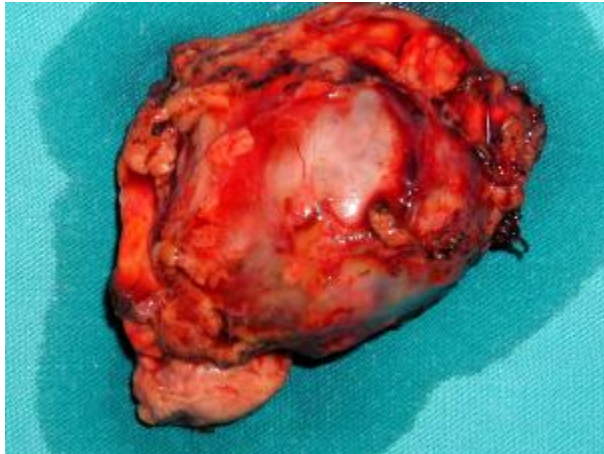
Obr. 10 Kompletné dokončenie uvoľnenia nadobličky



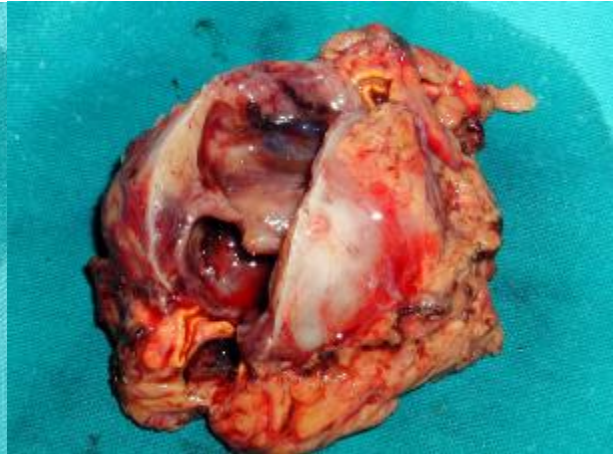Obr. 11 Kompletne uvoľnená nadoblička



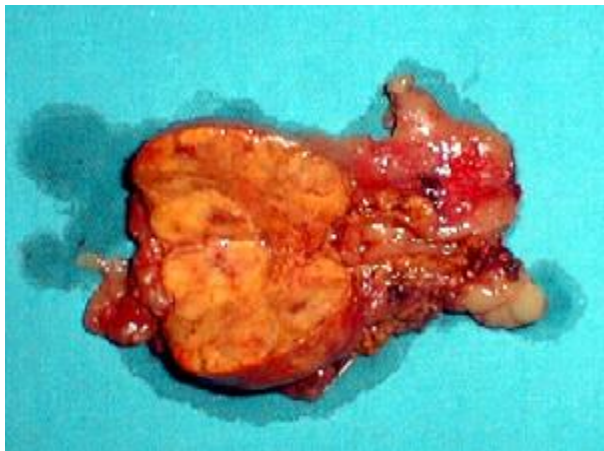Obr. 12 Nadoblička v endovrecku s adenómom



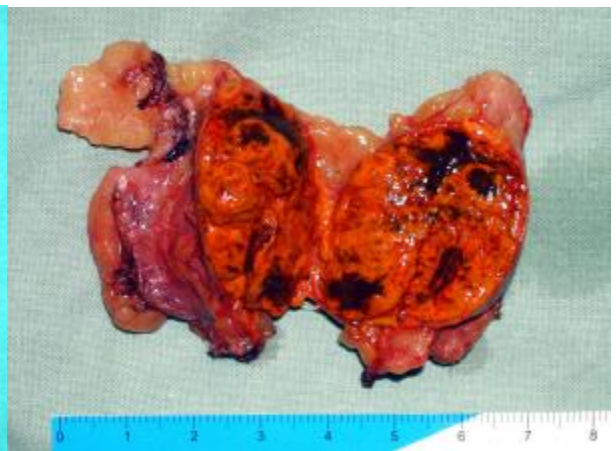Obr. 13 Preparát nadobličky s adenómom



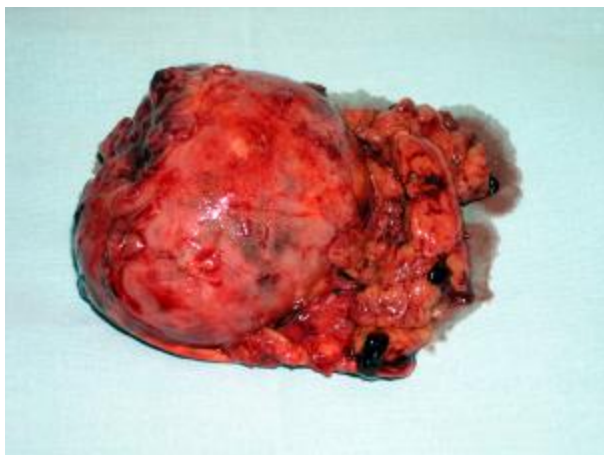
Obr. 14 Ten istý preparát po narezaní



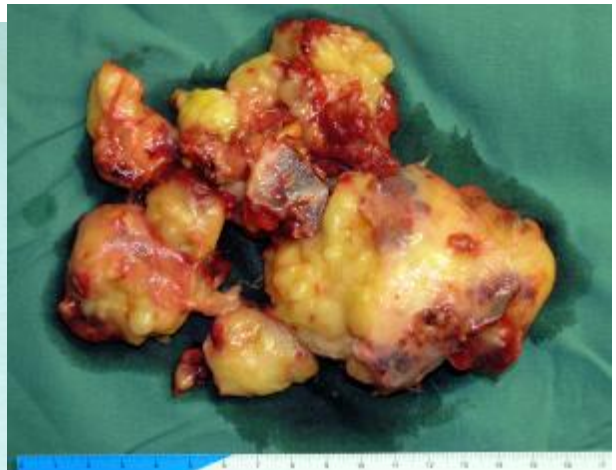Obr. 15 Rozrezaný preparát nadobličky



Obr. 16 Iný preparát nadobličky s adenómom



Obr. 17 Nadoblička s feochromocytómom



Obr. 18 Fibrolipóm pravej nadobličky - 10 cm