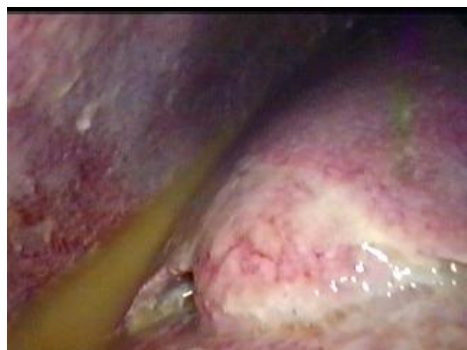
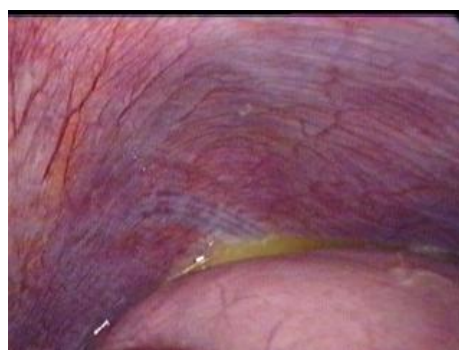
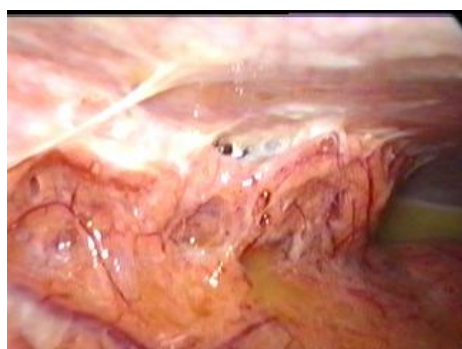LAPAROSKOPICKÁ SUTURA PERFOROVANÉHO VREDU MARKO



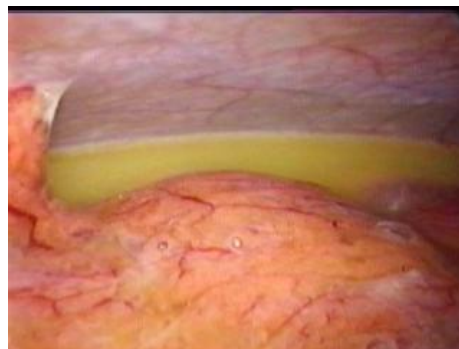
Obr. 1. Pravé subfrénium so žalúdočným obsahom - pečeň s pablami



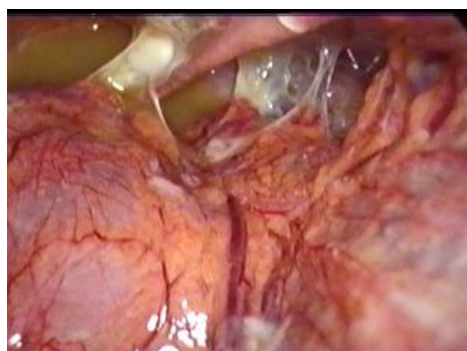
Obr. 2. Ľavé subfrénium so žalúdočným obsahom



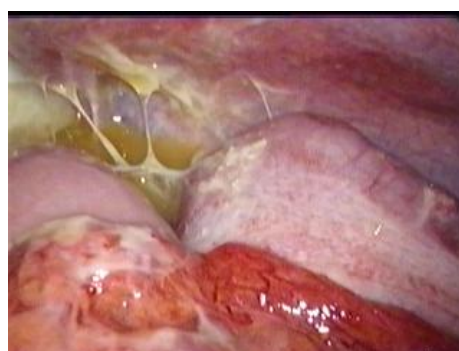
Obr. 3. Parakolický priestor vľavo



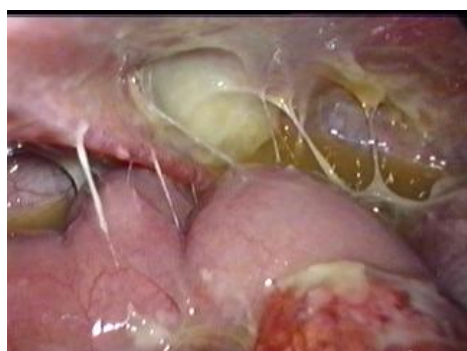Obr. 4. Parakolický priestor vpravo



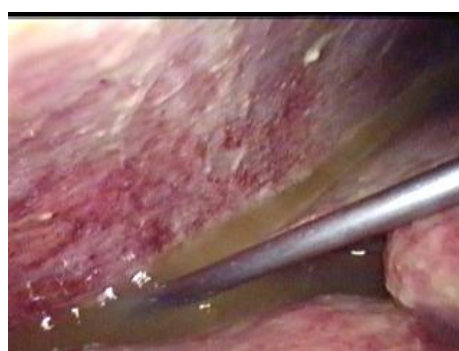Obr. 5. Malá panva s pablami



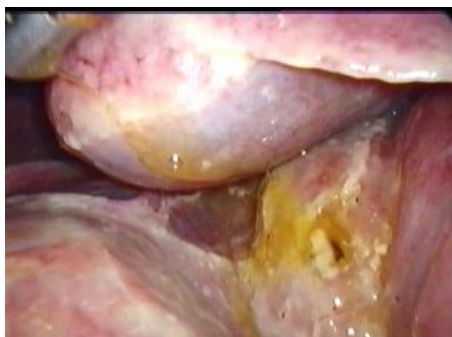Obr. 6. Paracékalna oblasť



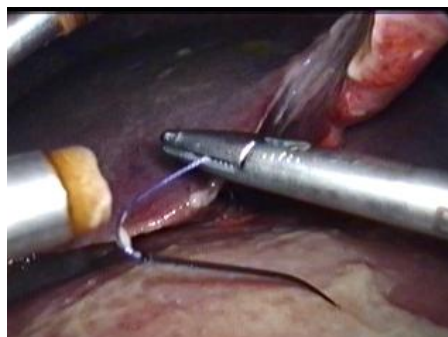Obr. 7. Malá panva s pablami



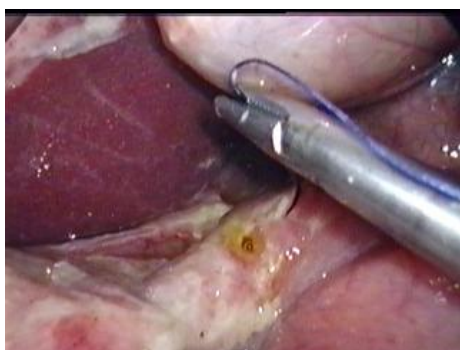Obr.8. Výplach subhepatálneho priestoru s odsatím výpotku



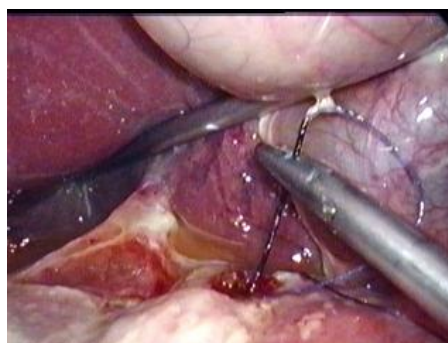
Obr. 9. Lokalizácia vredu na prednej stene bulbu duodena



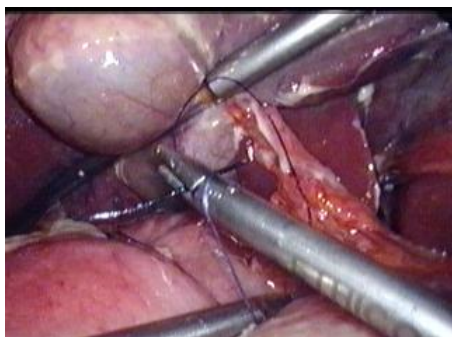
Obr. 10. Vloženie stehu do dutiny brušnej



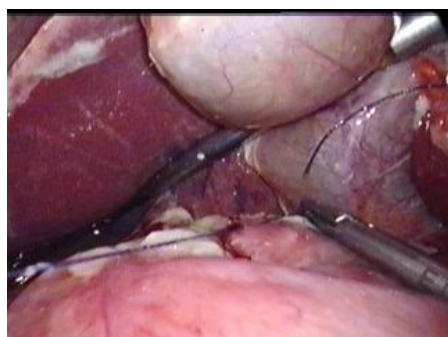Obr. 11. Sutura vredu - prvý vpich



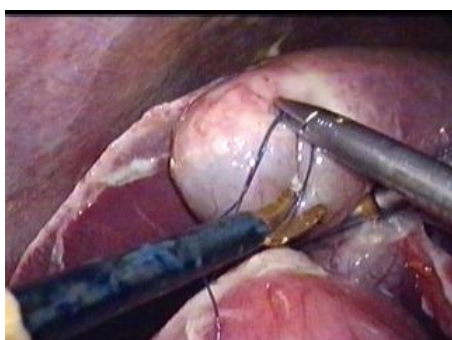Obr. 12. Sutura vredu - druhý vpich



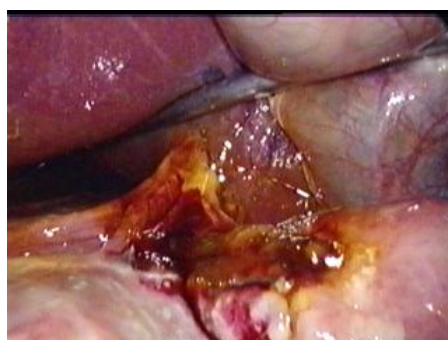Obr. 13. Uzlenie stehu



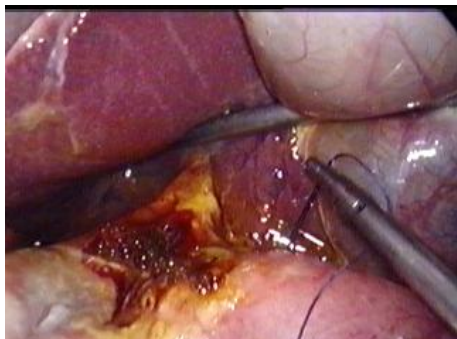
Obr. 14. Dotiahnutie stehu



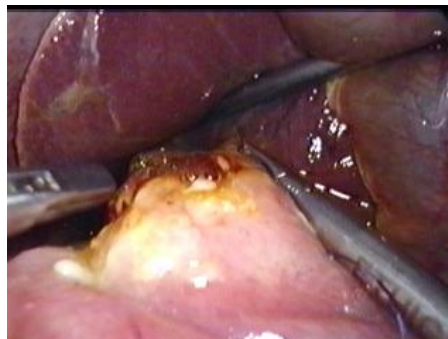Obr. 15. Prestrihnutie nite



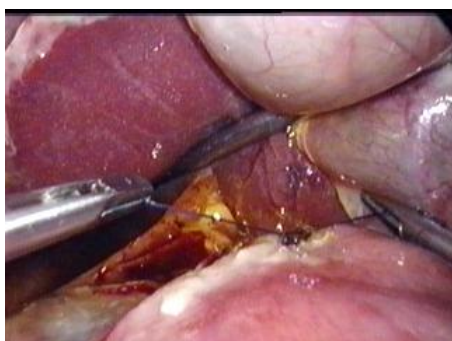Obr. 16. Pohľad na vred po prvom stehu



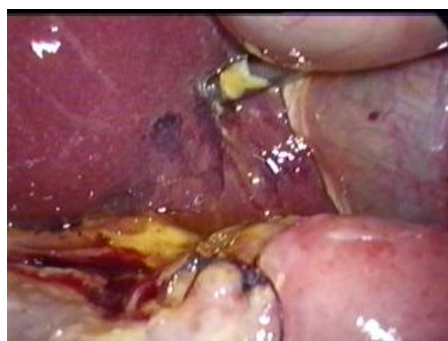Obr. 17. Naloženie druhého stehu



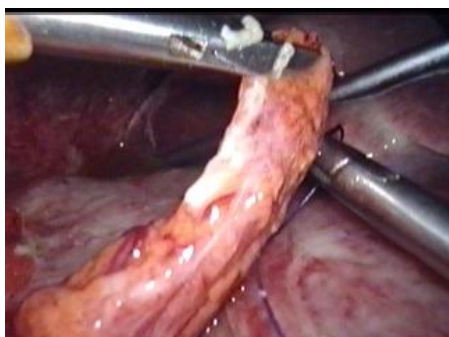
Obr. 18. Naloženie druhého stehu



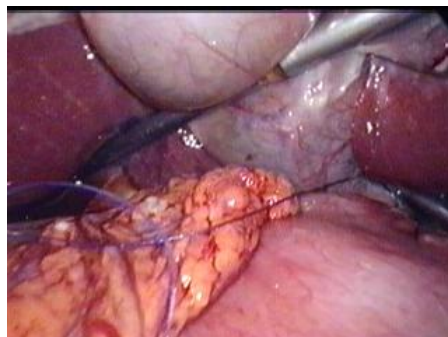
Obr. 19. Dotiahnutie druhého stehu



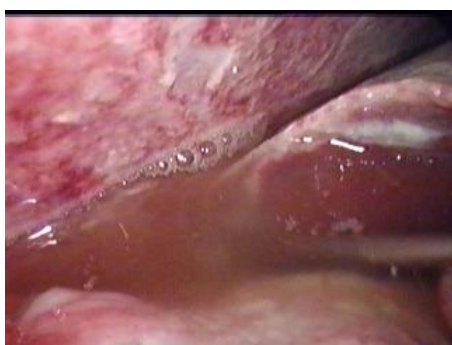Obr. 20. Suturovaný vred



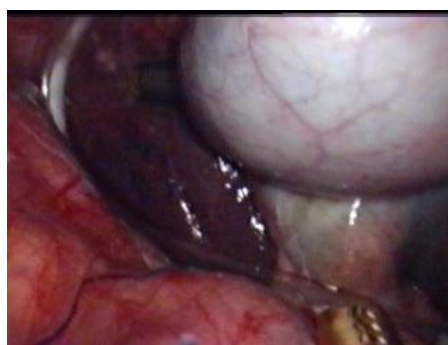Obr. 21. Omentoplastika- priloženie omenta k duodenu



Obr. 22. Omentoplastika - fixácia omenta k duodenu



Obr. 23. Dôkladný výplach celej peritoneálnej dutiny



Obr. 26. Zavedenie tygon - drenu subhepatálne