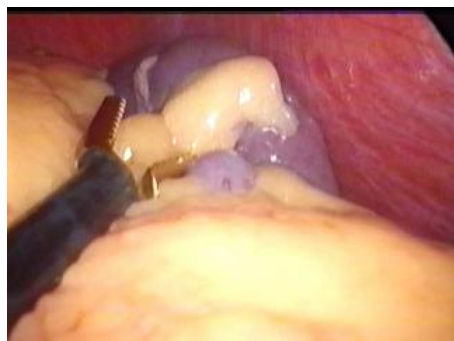
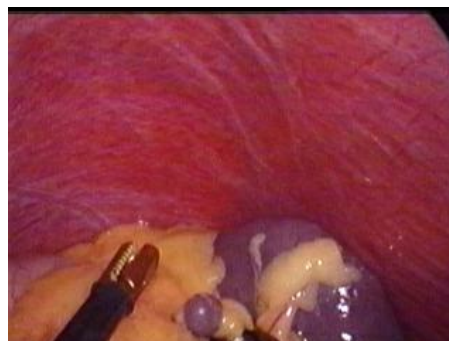
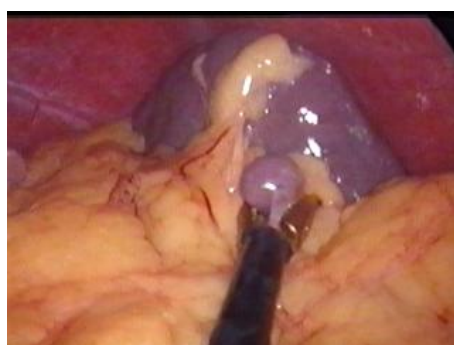
LAPAROSKOPICKÁ SPLENEKTÓMIA MARKO



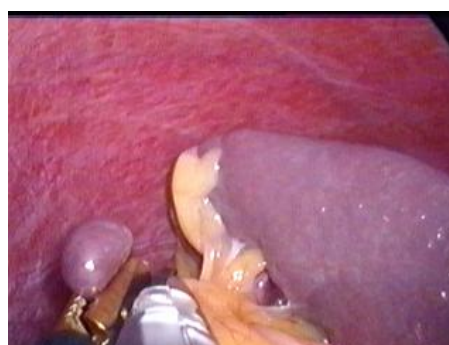Obr. 1. Revízia ľavého subfréniá a sleziny



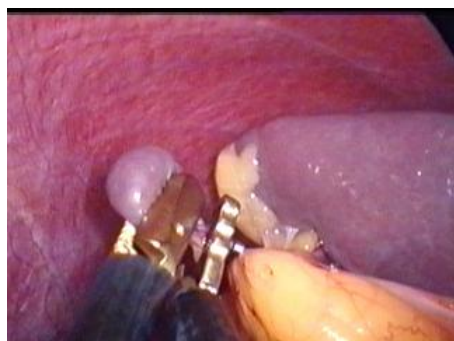Obr. 2. Nález akcesórnej sleziny



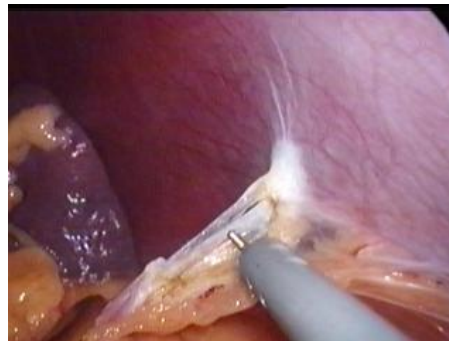Obr.3. Uchopenie akcesórnej sleziny



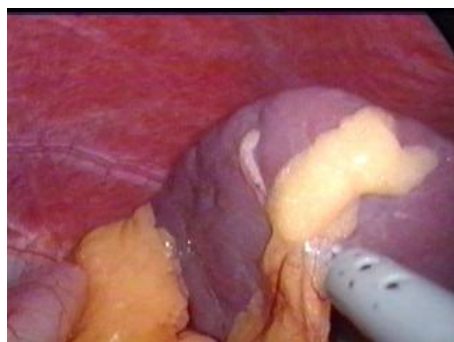
Obr. 4. Naloženie klipu pod akcesórnu slezinu



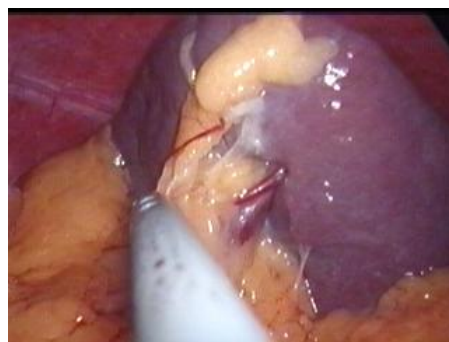Obr. 5. Odstrihnutie akcesórnej sleziny



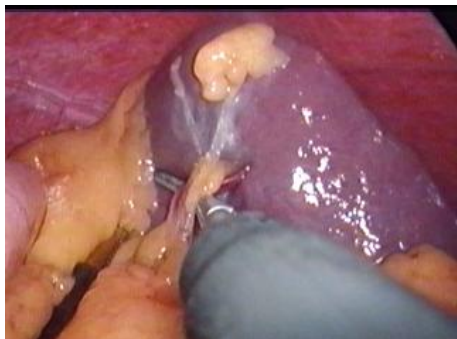Obr. 6. Uvoľnenie lienálnej flexury



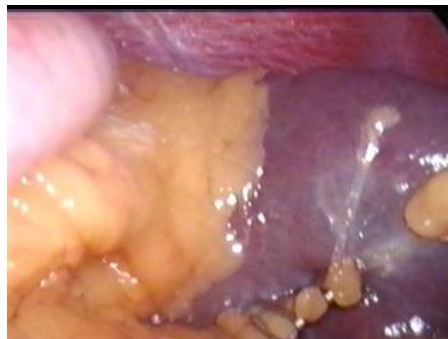Obr. 7. Preparácia dolného pólu sleziny



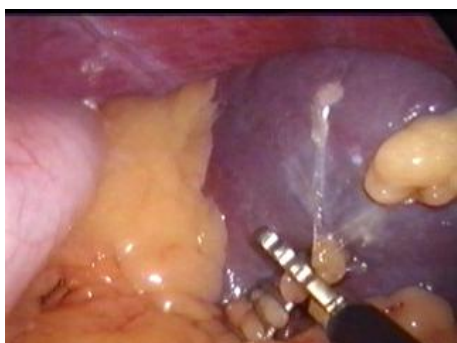Obr. 8. Cievky dolného pólu sleziny



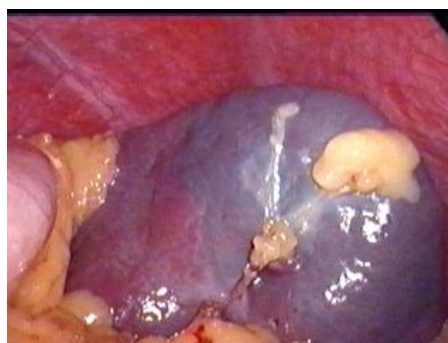Obr. 9. Preparácia ciev dolného pólu sleziny



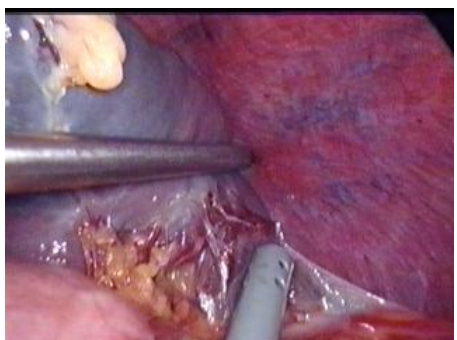Obr. 10. Zaklipovanie ciev dolného pólu sleziny



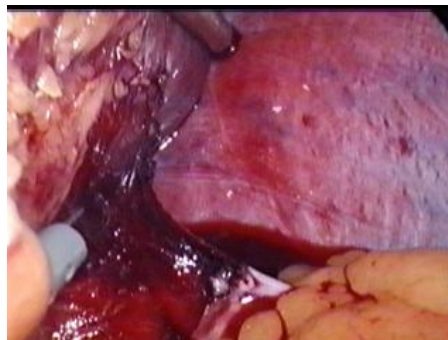
Obr. 11. Prestrihnutie ciev dolného pólu



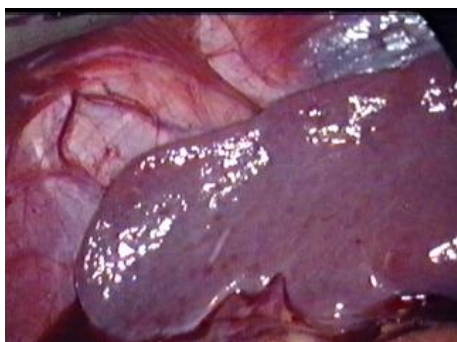
Obr. 12. Farebné zmeny dolného pólu sleziny po prestrihnutí ciev



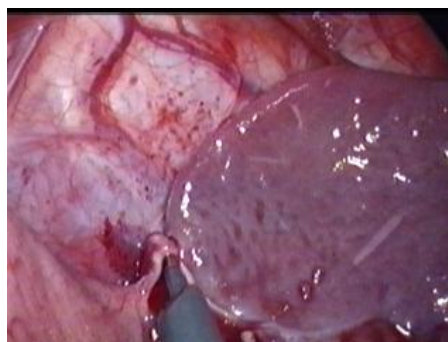
Obr. 13. Uvoľňovanie laterálnej strany sleziny



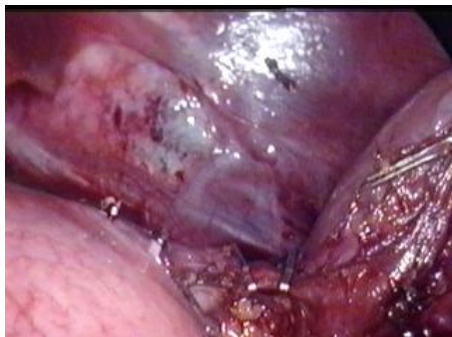Obr. 14. Laterálna strana sleziny uvoľnená



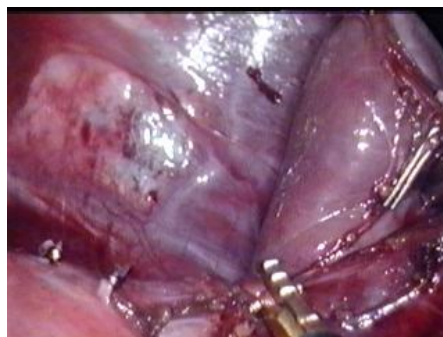Obr. 15. Horný pól sleziny



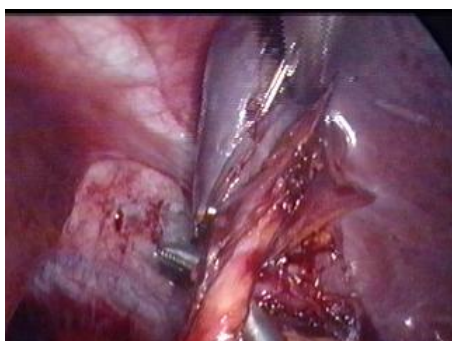Obr.16. Preparácia venae gastricae breves



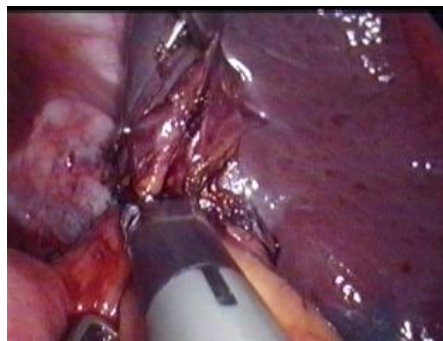
Obr. 17. Klipované venae gastricae breves



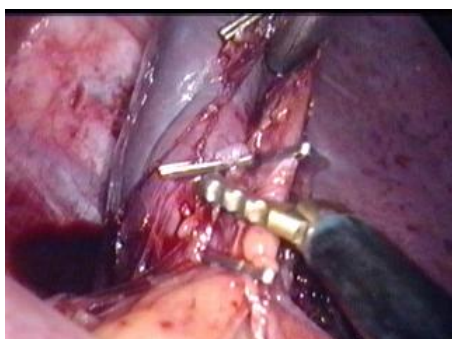
Obr. 18. Prerušenie venae gastricae breves



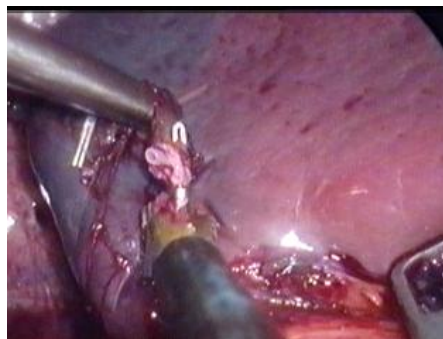
Obr. 19. Preparácia horných pólových ciev



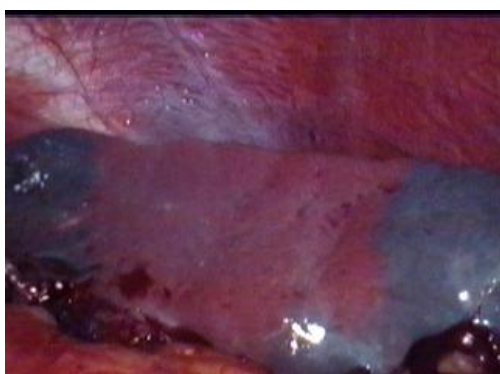Obr.20. Klipovanie horných pólových ciev



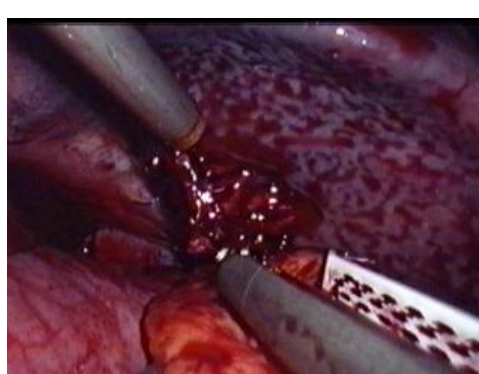Obr. 21. Prestrihnutie horných pólových ciev



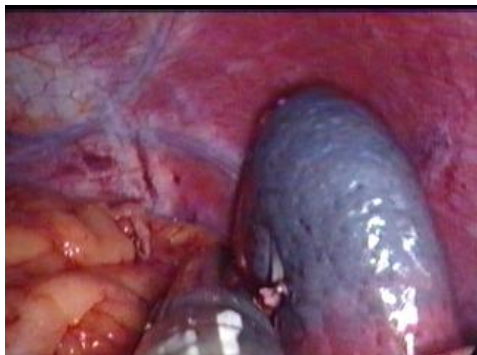Obr.22. V strede obrázku vidieť zaklipovanú a prestrihnutú hornú pólovú cievu



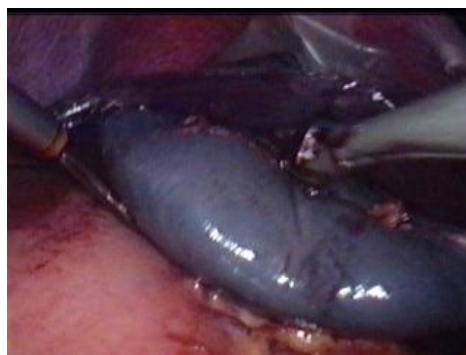Obr. 23. Farebné zmeny na obidvoch póloch sleziny



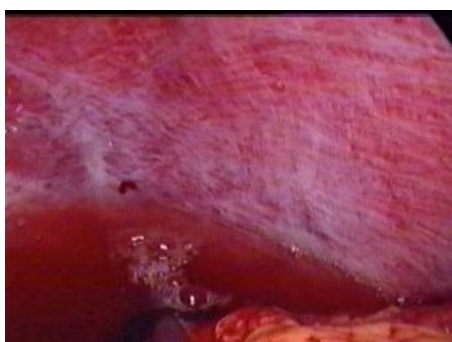Obr.24. Naloženie cievneho ENDO GIA stapleru na cievny hílus



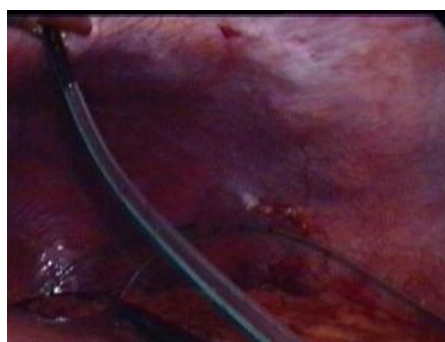
Obr. 25. Prerušenie hľu sleziny a dokončenie splenektómie



Obr. 26. Vloženie sleziny do vrečka



Obr. 27. Dôkladný výplach ľavého subfréna



Obr. 28. Vloženie Redonovho drenu do ľavého subfréna