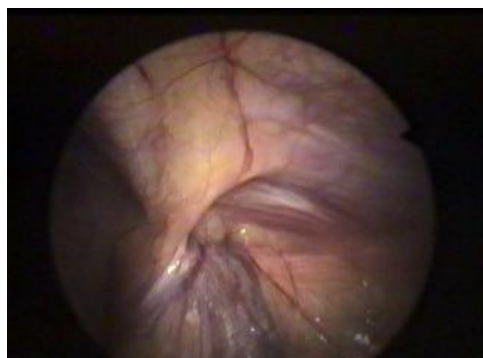
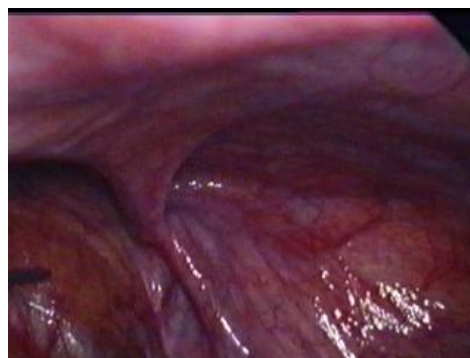
## LAPAROSKOPICKÁ HERNIOPLASTIKA

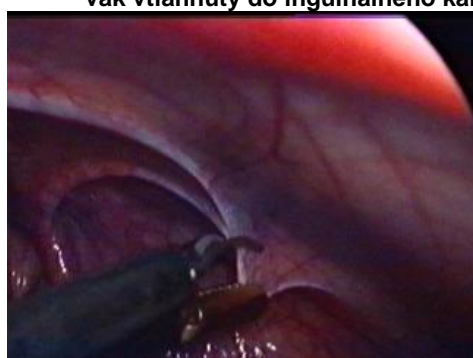### 1. Transabdominálny preperitoneálny prístup - TAPP- indirektná hernia\_ MARKO



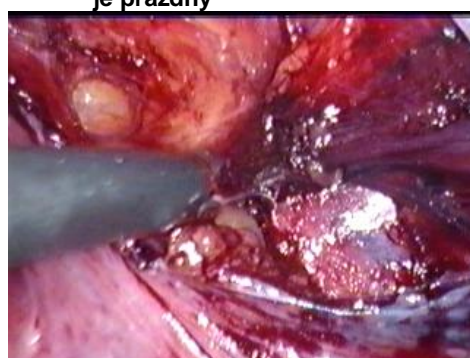
Obr.1. Inguinálna hernia - peritoneálny vak vťahnutý do inguinálneho kanála



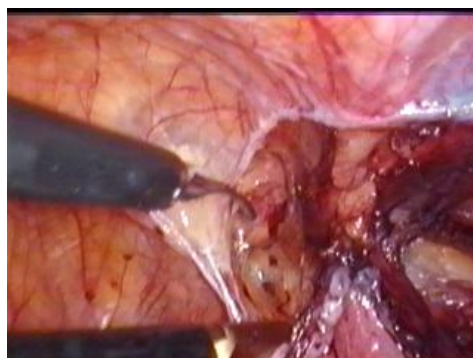
Obr.2. Inguinálna hernia - herniový vak je prázdny



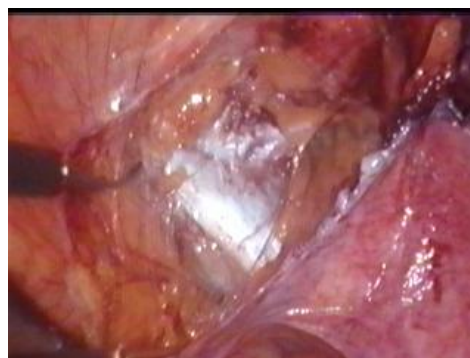Obr.3. Nastrihnutie peritonea



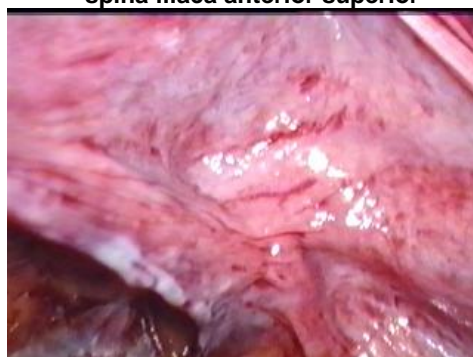Obr.4. Otváranie peritonea



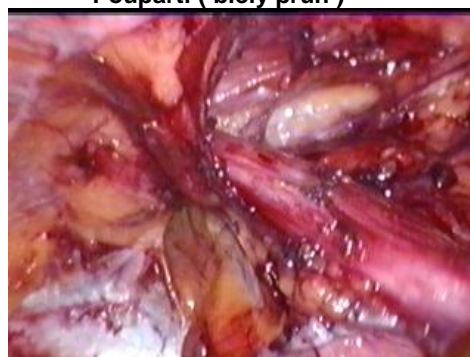Obr.5. Otvorenie peritonea v oblasti spina iliaca anterior superior



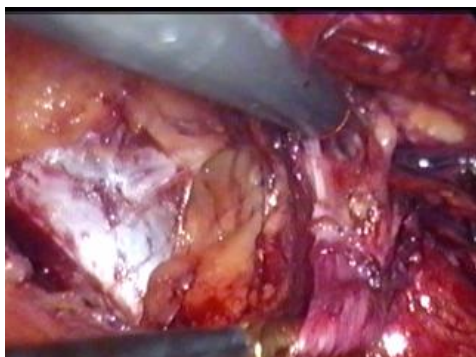Obr.6. Preparácia ligamentum inguinale Poupartii ( biely pruh )



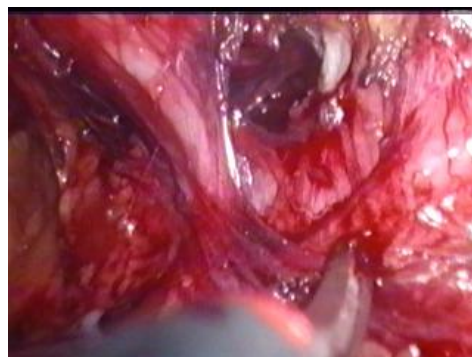
Obr.7. Čiastočne uvoľnený herniový vak ( vak zaberá celý obrázok - v strede vidieť vyklenutie )



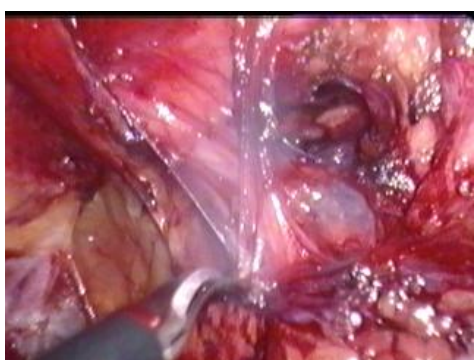
Obr.8. Štruktúry inguinálneho kanála ( v strede ductus deferens, vpravo ešte neodpreparovaný vak )



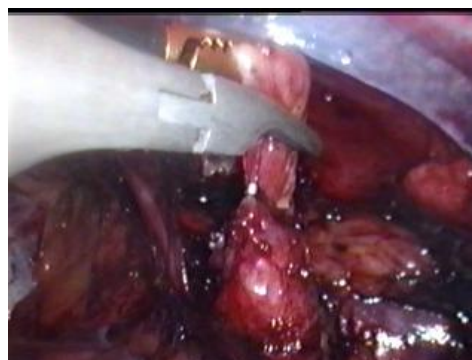Obr.9. Preparácia vaku  
(uvoľňovanie od okolitých štruktúr )



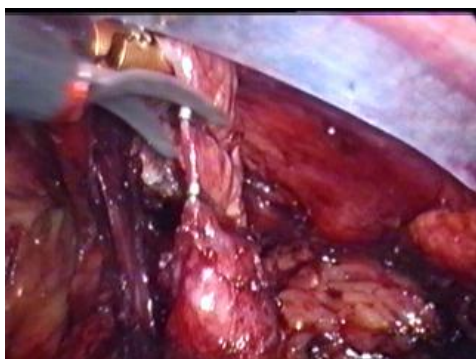
Obr.10. Preparácia vaku  
( uvoľňovanie od ductus deferens )



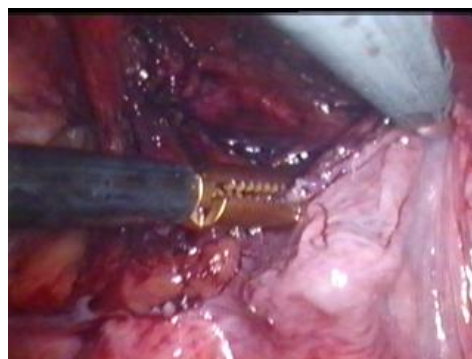
Obr.11. Koagulácia drobných cievok



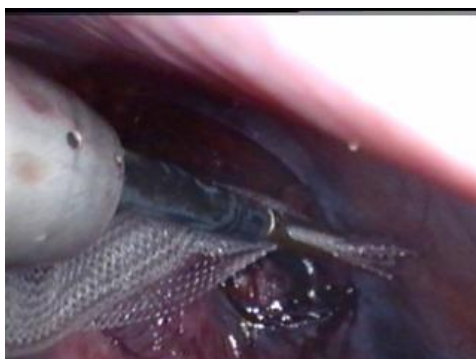Obr.12. Uzavretie distálnej časti herniového vaku klipmi



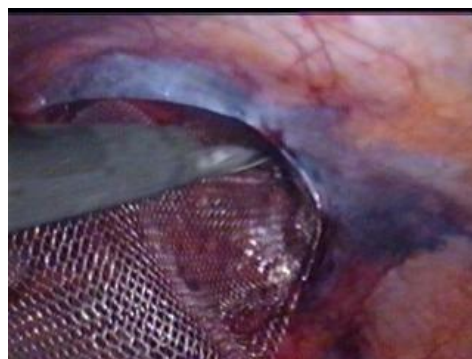
Obr.13. Prestrihnutie herniového vaku



Obr.14. Uvoľnený herniový vak  
( rozvinutý medzi kliešťami )

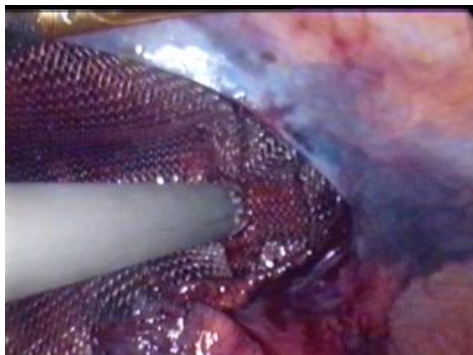


Obr.15. Vloženie Prolenovej sieťky do inguiny

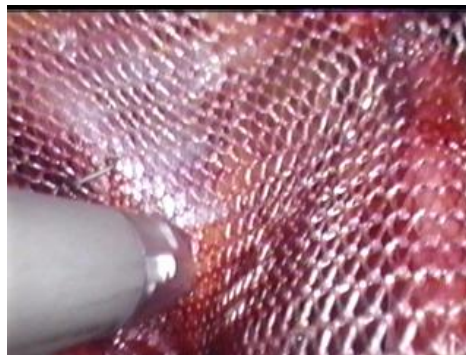

Obr.16. Uloženie sieťky pred peritoneum

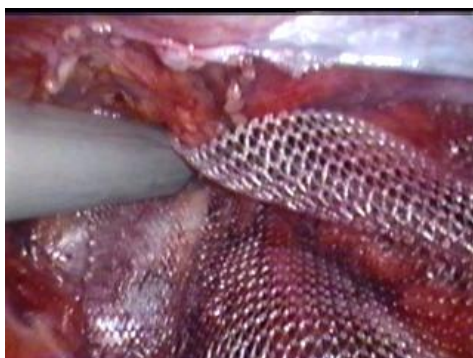




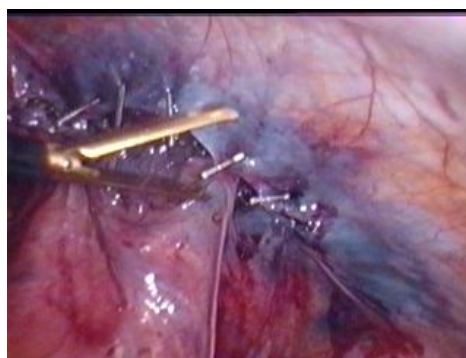Obr.17. Fixovanie sieťky klipmi - prvý klip  
k ligamentum Cooperi



Obr.18. Trojbodová fixácia - druhý klip  
k ligamentum inguinale Poupartii

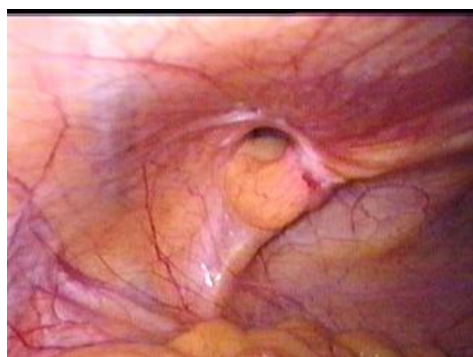


Obr.19. Trojbodová fixácia - tretí klip  
k brušnej stene - laterálne

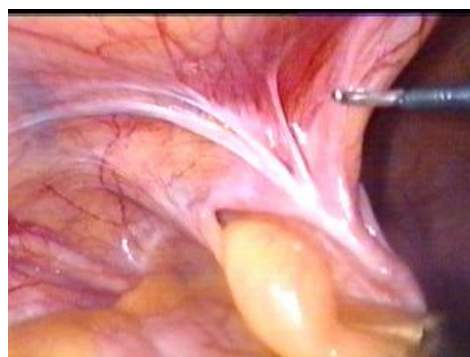


Obr.20. Uzatvorenie peritonea klipmi

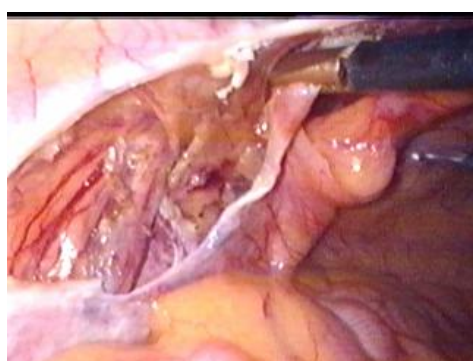
2. Transabdominálny preperitoneálny prístup - TAPP - direktná hernia.  
MARKO



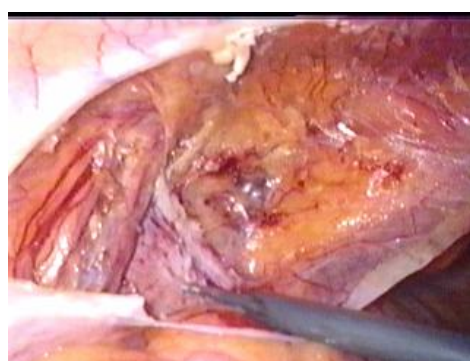
Obr.21. Pohľad na direktnú herniu vľavo



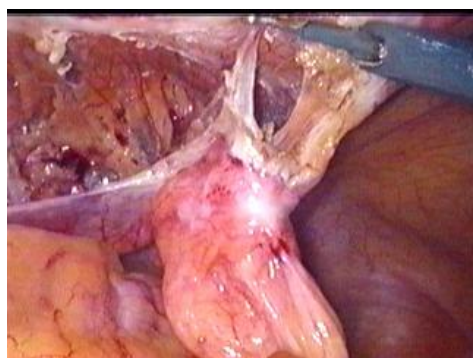
Obr.22. Po uchopení herniového vaku začíname otvárať peritoneum



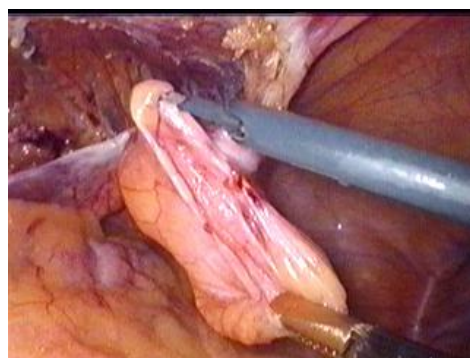
Obr.23. Peritoneum otvorené v celom rozsahu ľavej slabiny



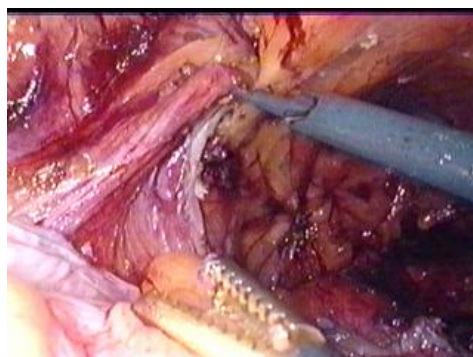
Obr.24. Preparácia v inguinálnej oblasti



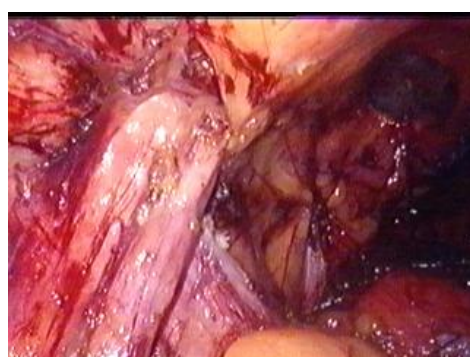
Obr.25. Uvoľnený herniový vak



Obr.26. Roztvorený herniový vak

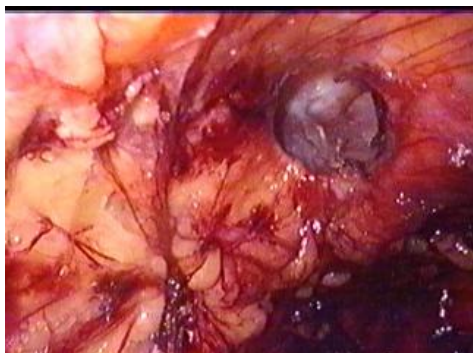


Obr.27. Vypreparované štruktúry inguinálneho kanála

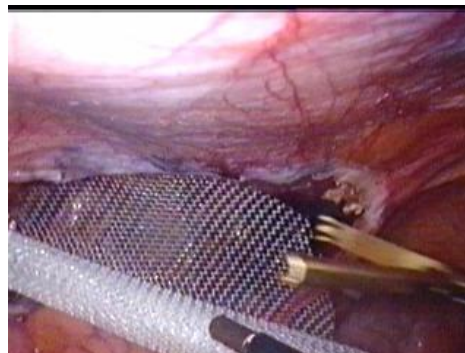

Obr.28. Detailný pohľad na ductus deferens

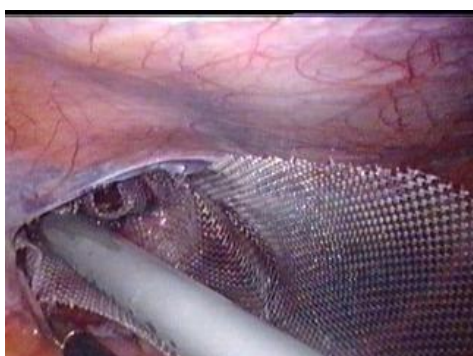




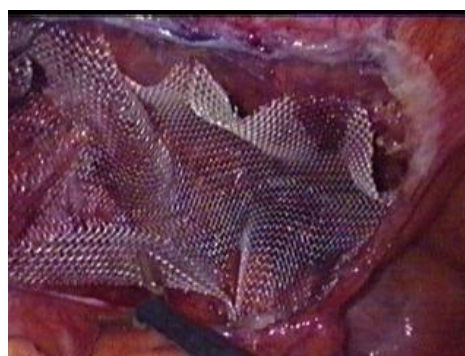
Obr.29. Pohľad na defekt vo fascia transversalis  
( vpravo v strede obrázku )



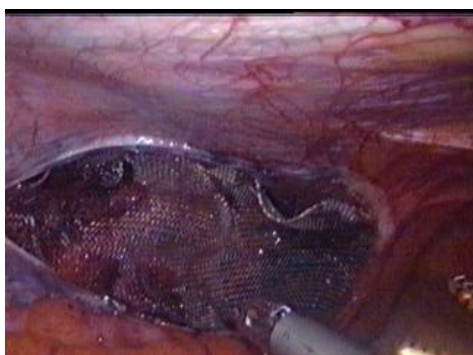
Obr.30. Vloženie Prolenevej sieťky  
do preperitoneálneho priestoru



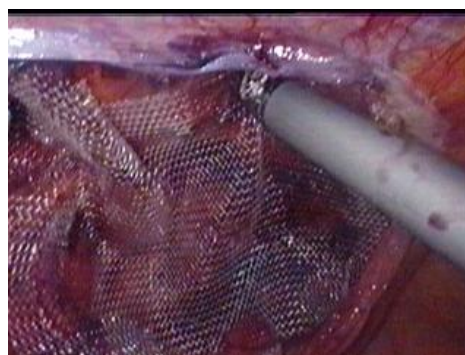
Obr.31. Fixácia sieťky EMS staplerom  
k laterálnej brušnej stene



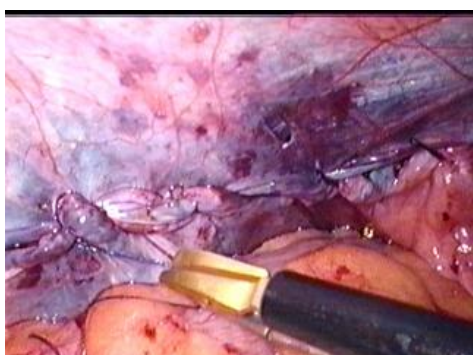
Obr.32. „Zrovnanie“ sieťky v preperitoneálnom  
priestore



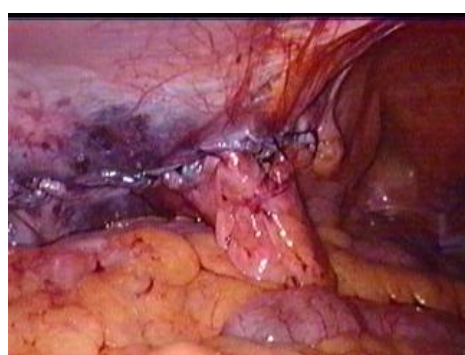
Obr.33. Fixácia sieťky k ligamentum Cooperi



Obr.34. Fixácia sieťky k prednej brušnej  
stene nad defektom vo fascii



Obr. 35. Dokončenie sutury peritonea  
pokračujúcim stehom PDS slučkou



Obr.36. Pohľad na inguinálnu oblasť  
s evertovaným herniovým vakom  
po suture peritonea