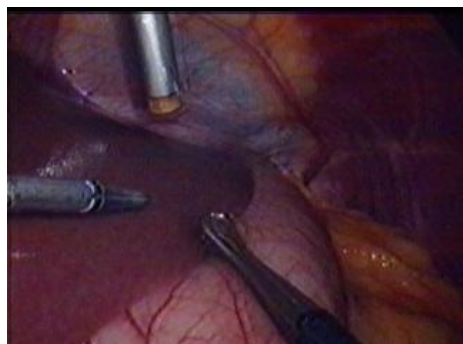
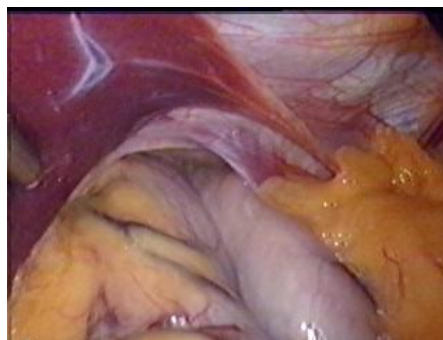


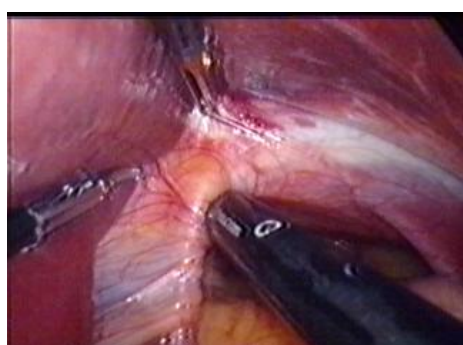
LAPAROSKOPICKÁ NISSEN - ROSSETTI FUNDOPLIKÁCIA MARKO



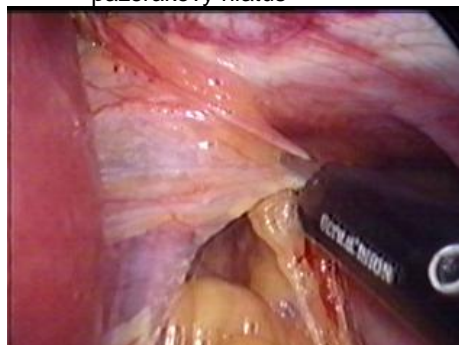
Obr.1. Pohľad do ľavého subfréna



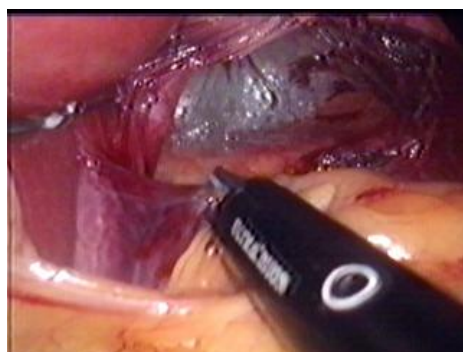
Obr.2. Sklzná hiátová hernia - časť žalúdka je v mediastine - enormne široký pažerákový hiatus



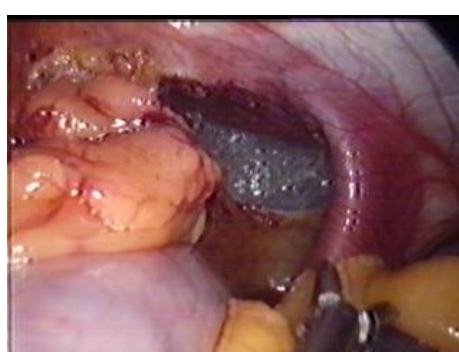
Obr.3. Crus dexter diaphragmae (smeruje k nemu harmonický skalpel - v strede)



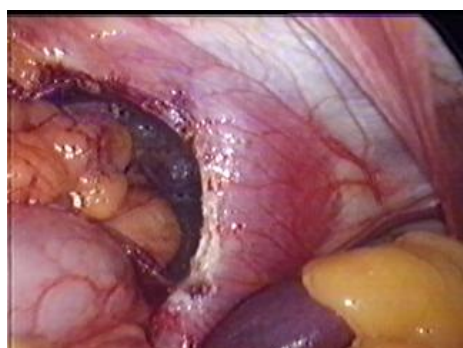
Obr.4. Preparácia crus dexter diaphragmae harmonickým skalpelom



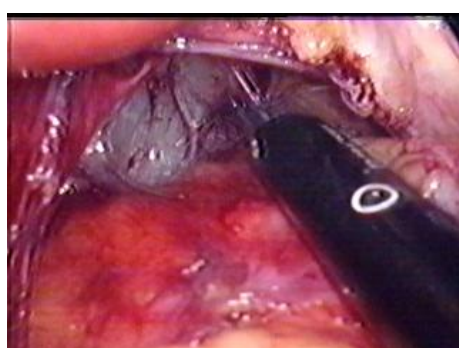
Obr.5. Crus dexter diaphragmae čiastočne uvoľnené



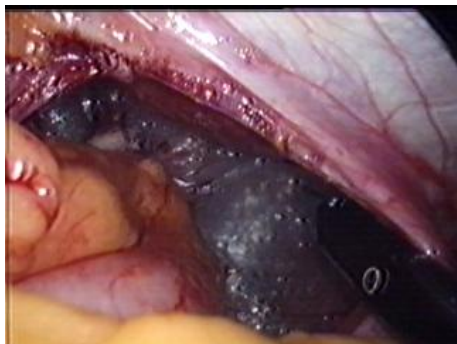
Obr.6. Preparácia crus sinister diaphragmae vidieť široko otvorený hiatus



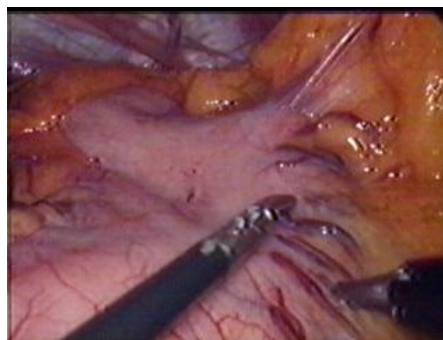
Obr. 7. Crus sinister diaphragmae je uvoľnené



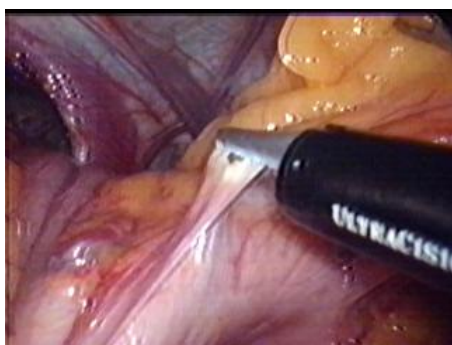Obr.8. Uvoľnenie zrastov v mediastine



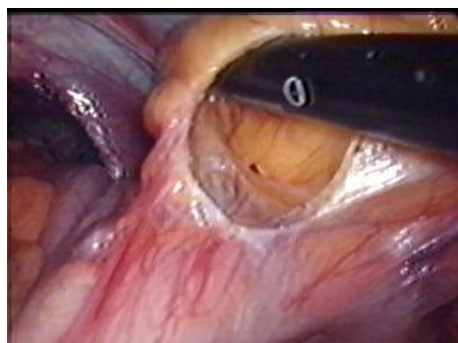
Obr.9. Zrasty v mediastine sú uvoľnené



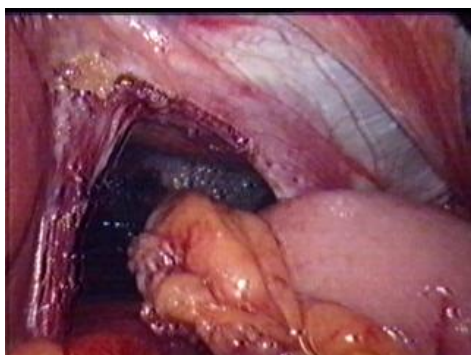
Obr.10. Verifikácia venae gastricae breves



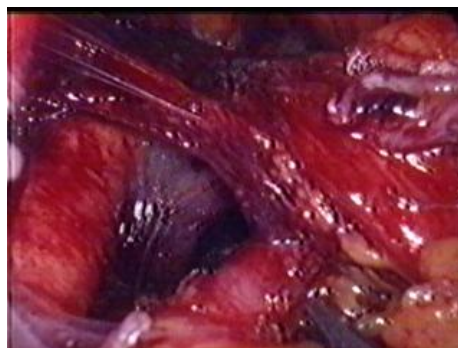
Obr.11. Prerušenie venae gastricae breves harmonickým skalpelom



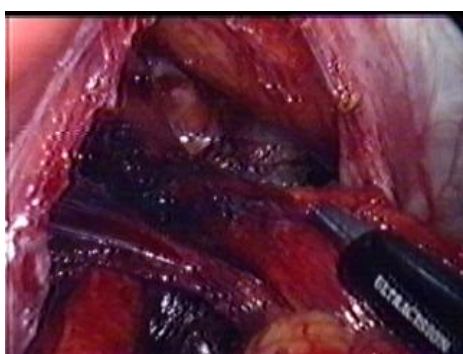
Obr.12. Uvoľnenie časti veľkého omenta od fundu žalúdka



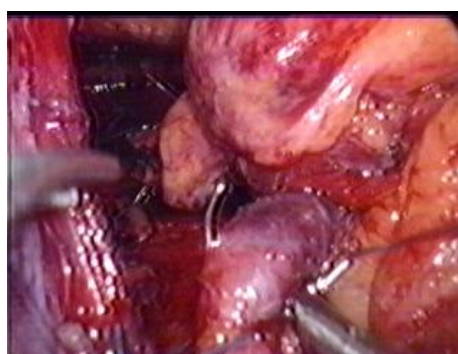
Obr.13. Vypreparovaný pažerákový hiátus



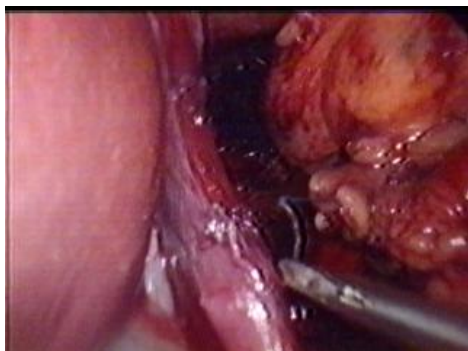
Obr.14. Vytvorené „okienko“ za pažerákom



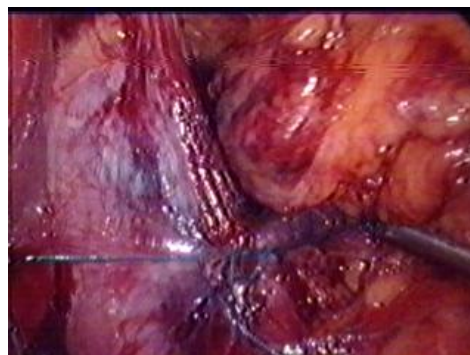
Obr.15. Abdominálny pažerák s nervus vagus



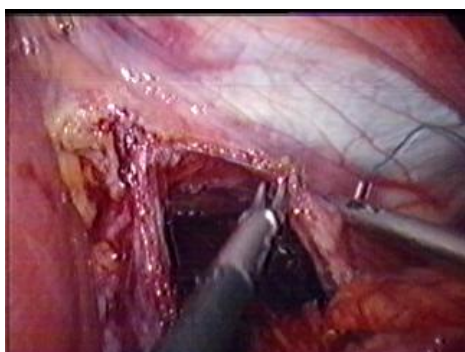
Obr. 16. Sutura crura diaphragmatica pod pažerákom (vpich do crus sinister diaphragmae)



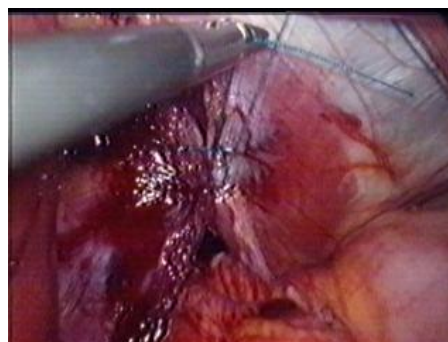
Obr.17. Sutura crus diaphragmatis
(vpich do crus dexter diaphragmatis)



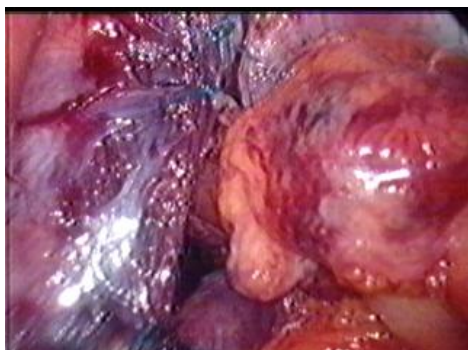
Obr.18. Dotiahnutie stehu so zúžením
pažerákového hiátu pod pažerákom



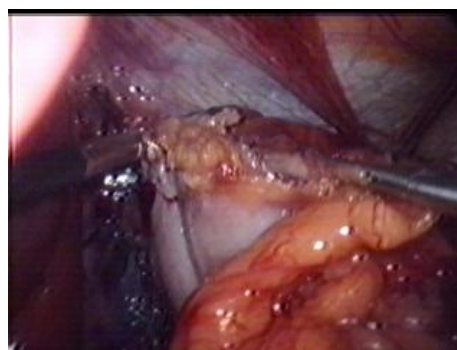Obr.19. Sutura crus diaphragmatis nad pažerákom
(vpich do crus sinister diaphragmatis)



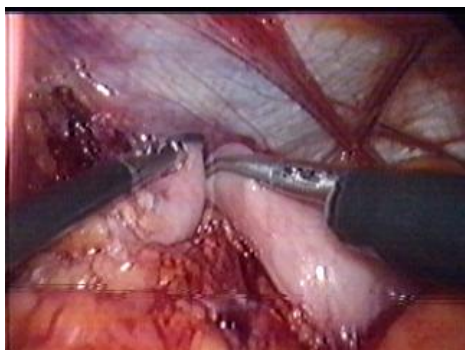
Obr.20. Dotiahnutie stehu so zúžením
pažerákového hiátu pred pažerákom



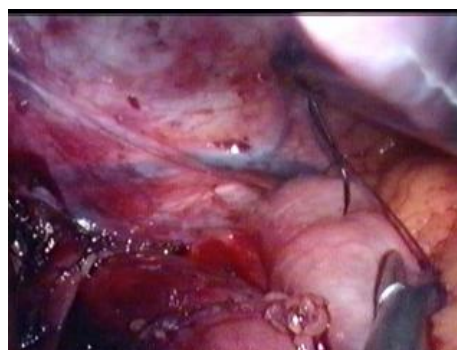Obr.21. Suturovaný pažerákový hiátus
s ponechaním otvoru pre pažerák



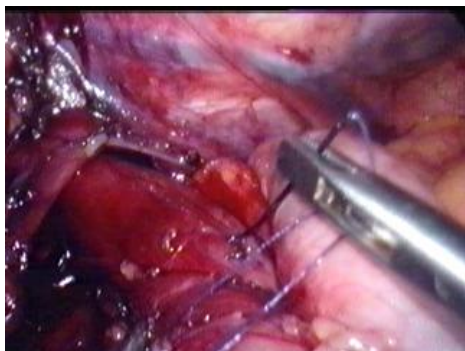
Obr.22. Tvorba „manžety“ okolo abdominálneho
pažeráka z fundu žalúdka



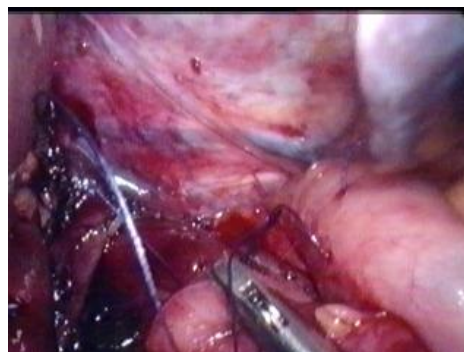
Obr.23. Tvorba „manžety“ - fundus žalúdka
prevlečený poza pažerák



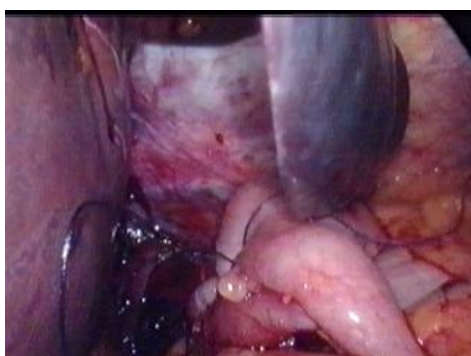Obr.24. Vlastná fundoplikácia - prvý steh
(vpich do ľavej časti manžety)



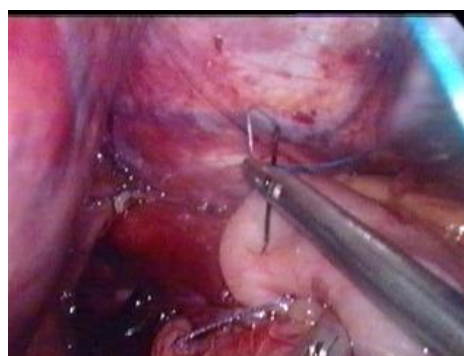
Obr.25. Fundoplikácia - prvý steh
(vpich do steny pažeráka)



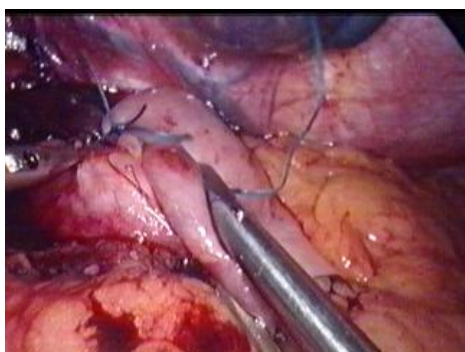
Obr.26. Fundoplikácia - prvý steh
(vpich do pravej časti manžety)



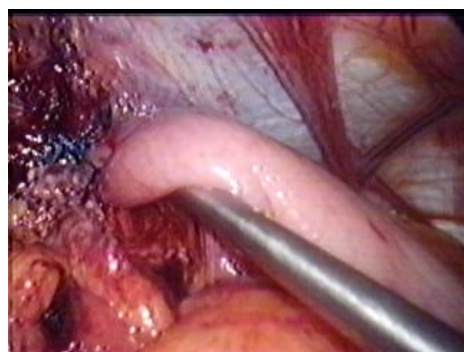
Obr.27. Fundoplikácia - prvý steh
(dotiahnutý steh - Vicryl na ski ihle)



Obr.28. Druhý steh fundoplikácie
(Ethibond na ski ihle)



Obr.29. Tretí steh fundoplikácie
(Ethibond na ski ihle)



Obr.30. Kontrola „voľnosti-tesnosti“
fundoplikačnej manžety