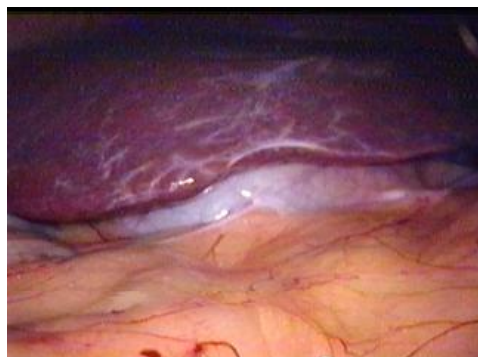
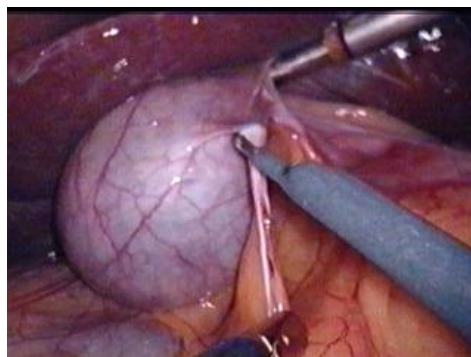


A - LAPAROSKOPICKÁ CHOLECYSTEKTÓMIA.

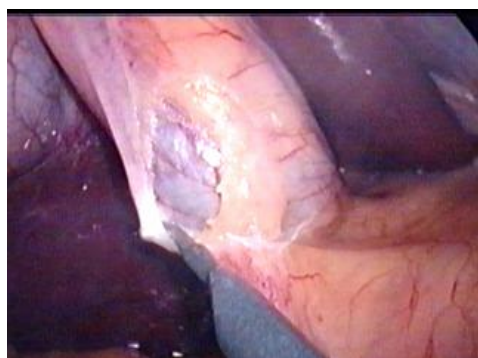MARKO



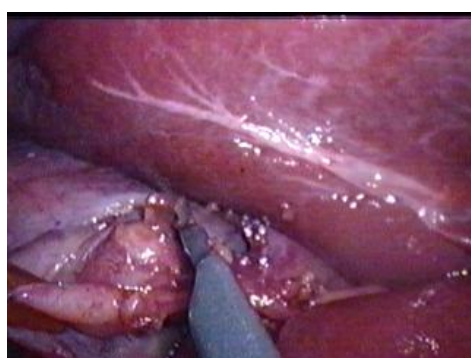
Obr.1. Uloženie žlčníka pod pečeňou



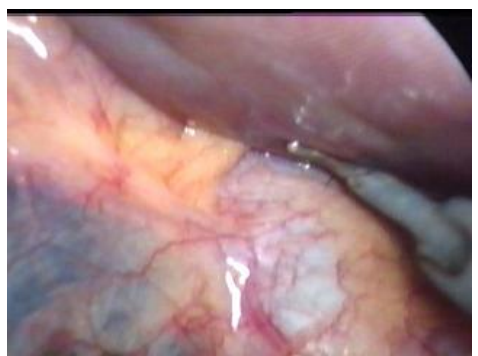Obr.2. Uvoľnenie zrastov medzi omentom a žlčníkom



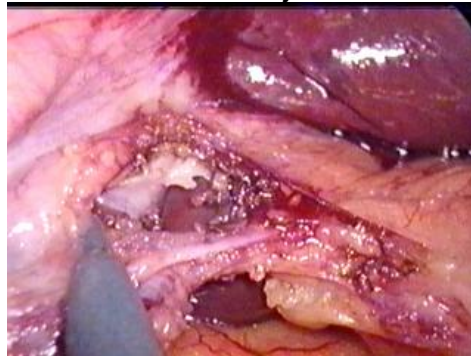
Obr.3. Otvorenie peritoneálneho povlaku žlčníka (zadného listu)



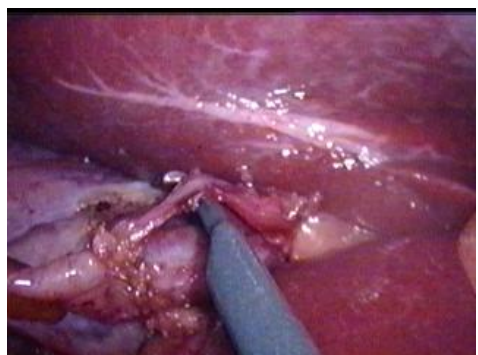
Obr.4. Tvorba „ okienka “ medzi artériou cystikou, duktus cystikus a pečeňou v Callotovom trojuholníku



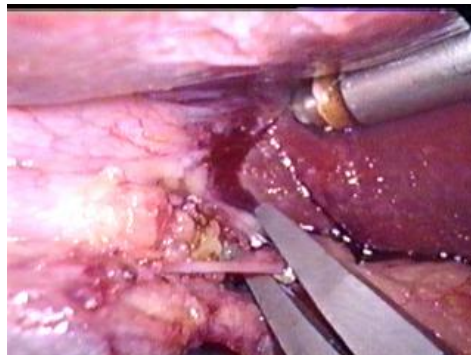
Obr.5. Vizuálna verifikácia duktus choledochus



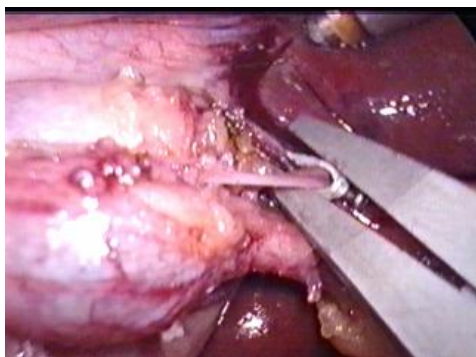
Obr.6. Vytvorené „okienko“ v Callotovom trojuholníku



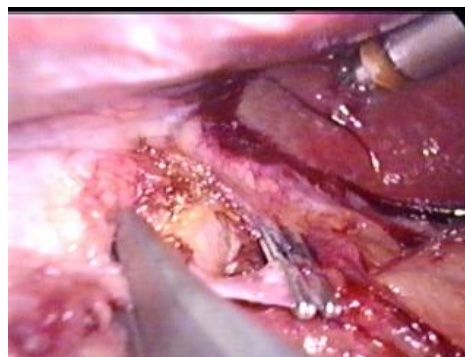
Obr.7. Vypreparovaná artéria cystika



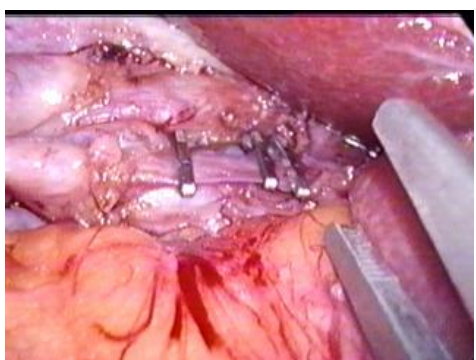
Obr.8. Prvý klip na artériu cystiku založený centrálné



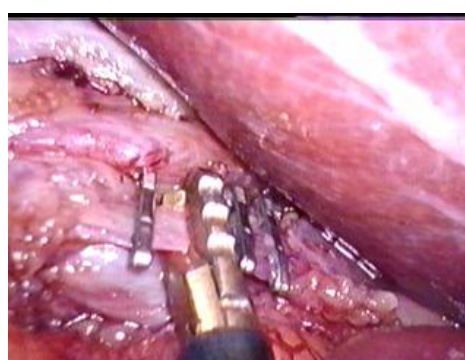
Obr.9. Druhý klip na artériu cystiku



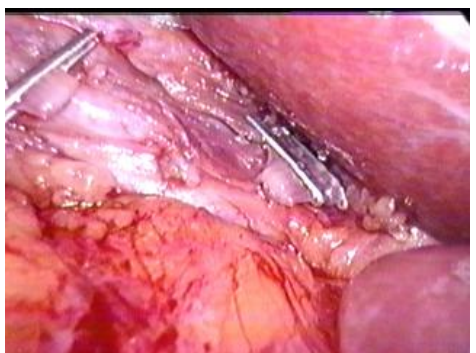
Obr.10. Tretí klip na artériu cystiku



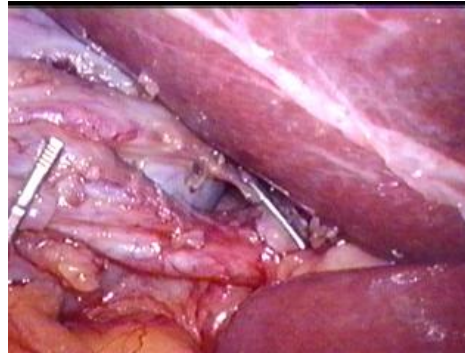
Obr.11. Zaklipovaná artéria cystika
(dva klipy centrálné, jeden periférne)



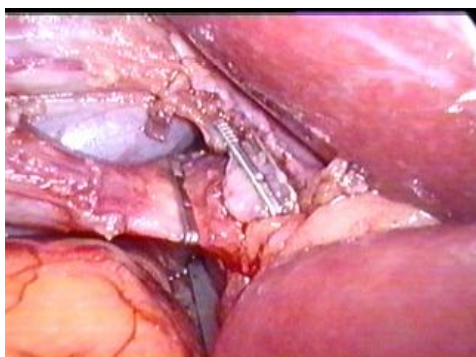
Obr.12. Prestrihnutie artérie cystiky medzi
klipmi



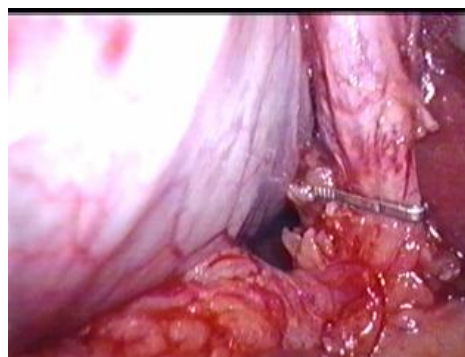
Obr.13. Artéria cystika je prerušená



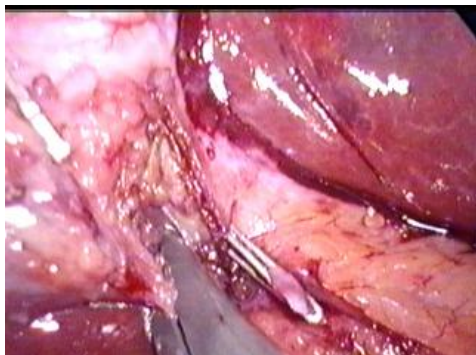
Obr.14. Duktus cystikus s „okienkom“



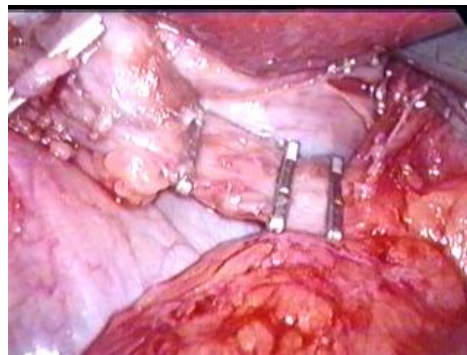
Obr.15. Overenie uloženia prvého klipu
na duktus cystikus



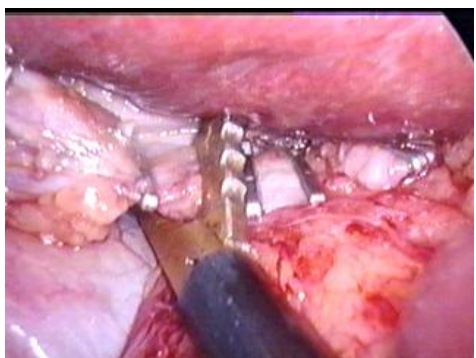
Obr.16. Overenie uloženia klipu zospodu



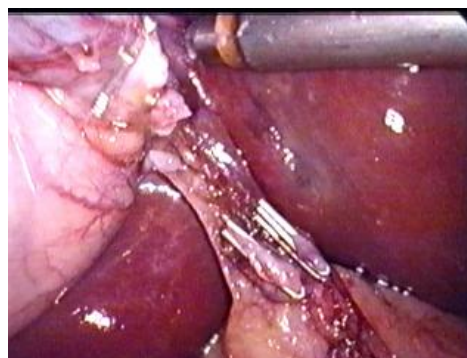
Obr.17. Druhý klip na duktus cystikus



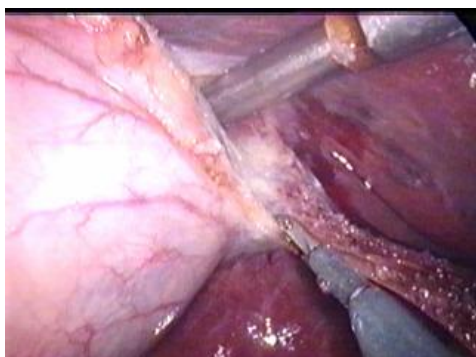
Obr.18. Zaklipovaný duktus cystikus
(dva klipy centrálné, jeden periférne)



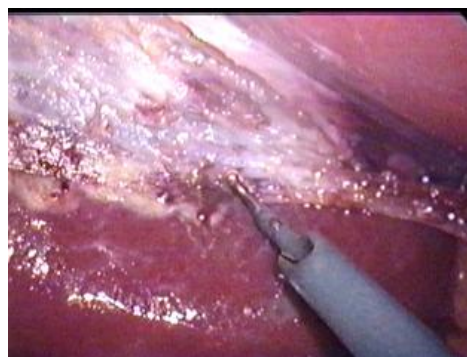Obr. 19. Prestrihnutie duktus cystikus
medzi klipmi



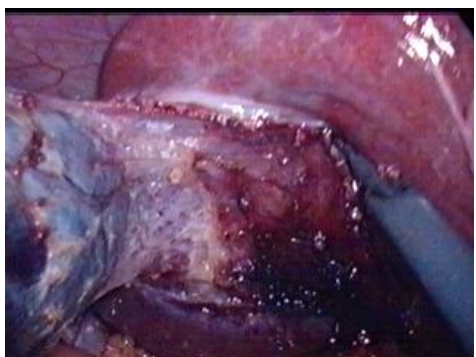Obr.20. Pohľad na zaklipovanú artériu
cystiku a duktus cystikus



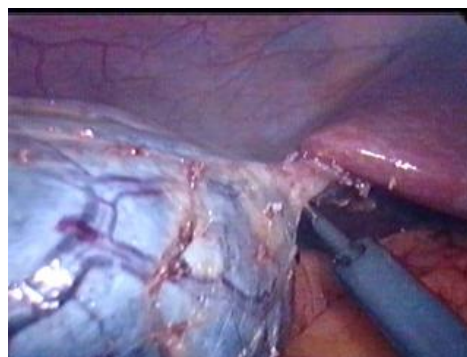Obr.21. Subserózna cholecystektómia



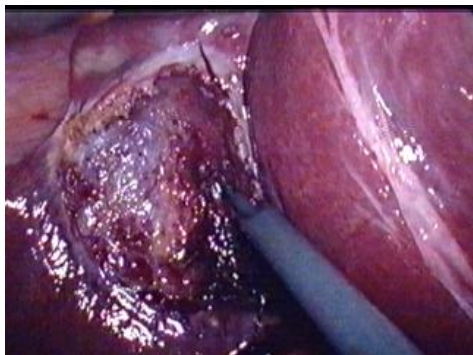
Obr.22. Koagulácia v lôžku



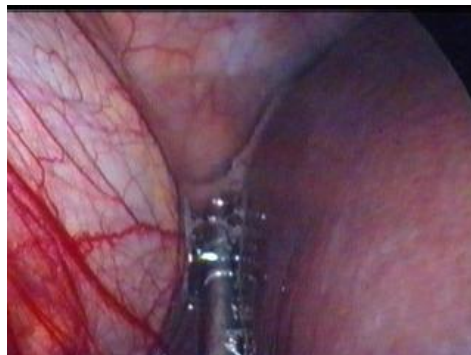Obr. 23. Kontrola hemostázy v oblasti lôžka



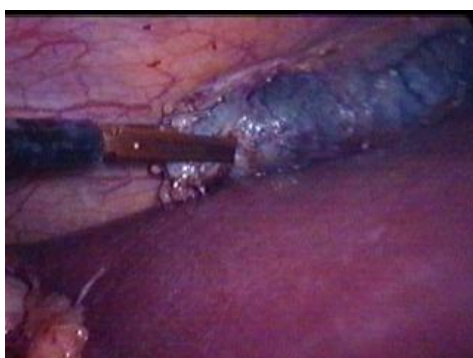Obr.24. Dokončenie subserózne
cholecystektómie



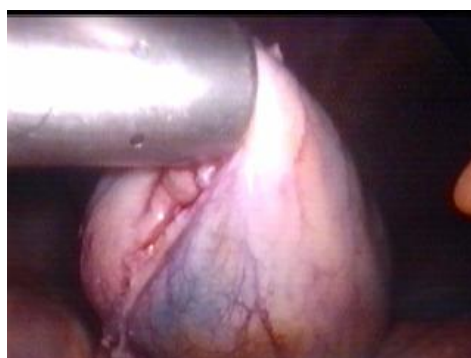Obr. 25. Hemostáza v lôžku po cholecystektómii



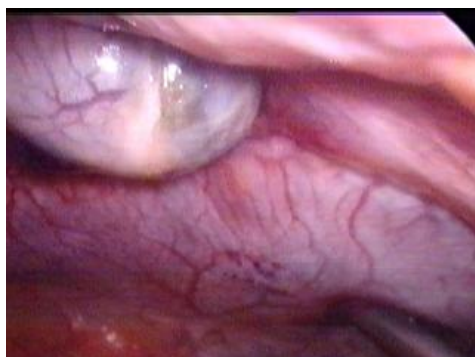Obr. 26. Výplach a odsatie subhepatálneho a subfrenického priestoru



Obr. 27. Uchopenie žlčníka pred extrakciou

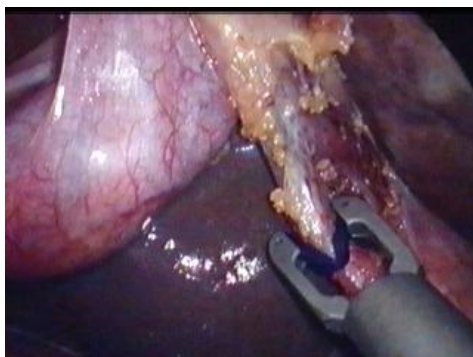

Obr.28. Extrakcia žlčníka - vťahnutie do trokaru v pupočnej incízii

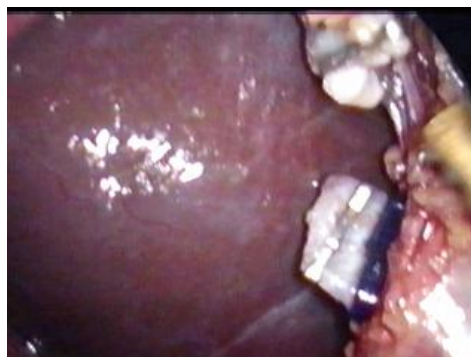

Obr.29. Extrakcia žlčníka cez pupočnú incíziu

Použitie PDS klipu



Obr.30. Použitie PDS klipu



Obr.31. Pahýľ s PDS aj titanovým klipom