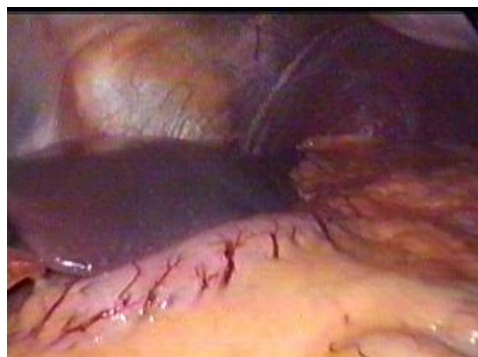
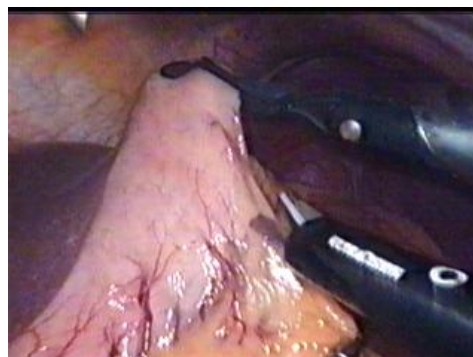
## LAPAROSKOPICKÁ RESEKCIA ŽALÚDKA TYP - B II S ROUX-Y ANASTOMÓZOU.

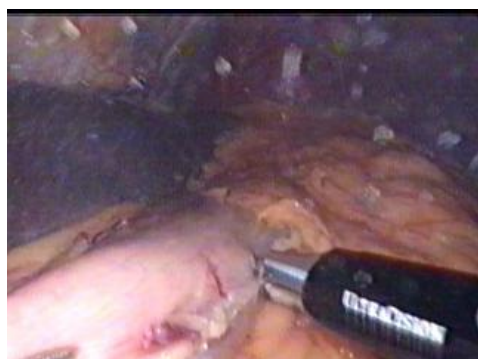Marko



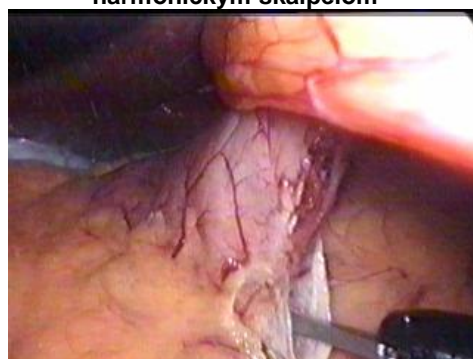Obr.1. Pohľad na žalúdok a ľavé subfrénium



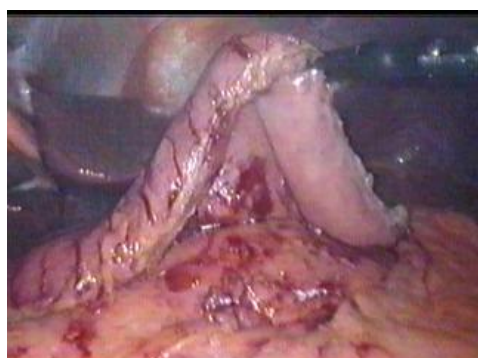Obr.2. Uchopenie žalúdka a začiatok skeletizácie veľkej kľvratúry žalúdka harmonickým skalpelom



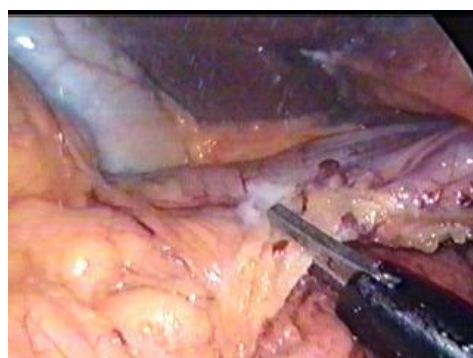
Obr.3. Skeletizácia veľkej kľvratúry žalúdka proximálnym smerom



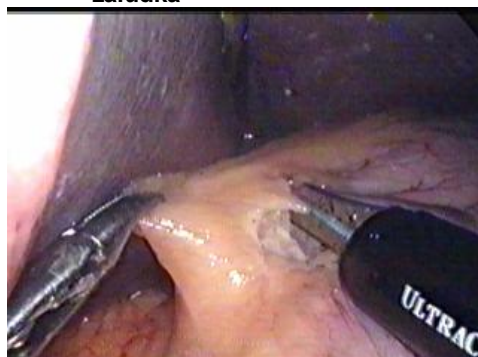Obr.4. Skeletizácia zadnej steny antra žalúdka



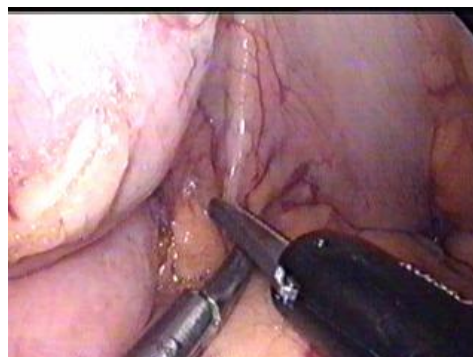Obr.5. Dokončená skeletizácia veľkej kľvratúry žalúdka



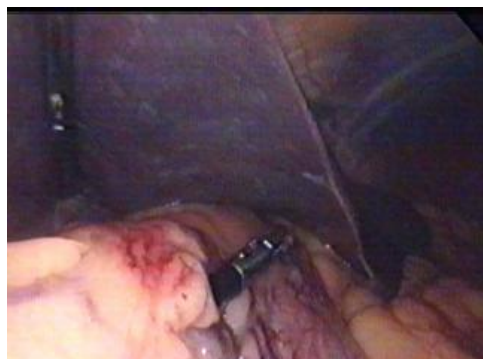Obr.6. Skeletizácia v oblasti pyloru



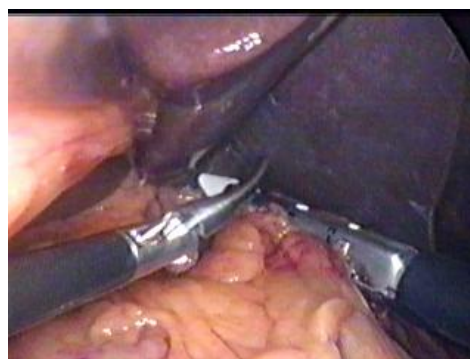Obr.7. Otvorenie malého omenta tesne pri malej kľvratúre žalúdka



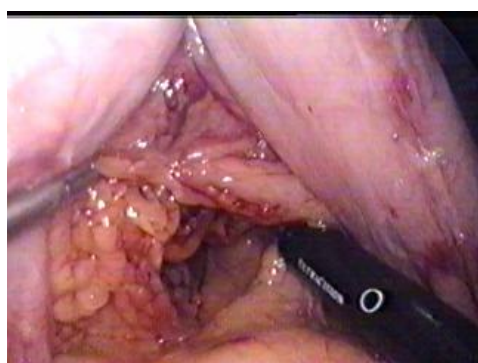
Obr.8. Otvorenie malého omenta zo zadnej strany pri malej kľvratúre žalúdka



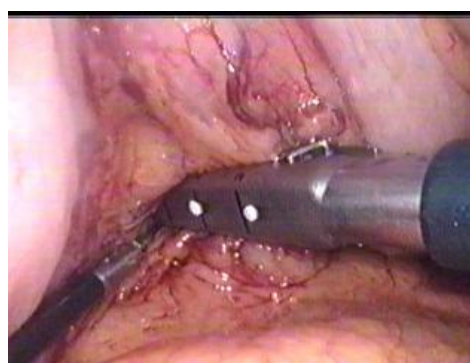Obr.9. Šetrná dilatácia vytvoreného otvoru  
disektorom



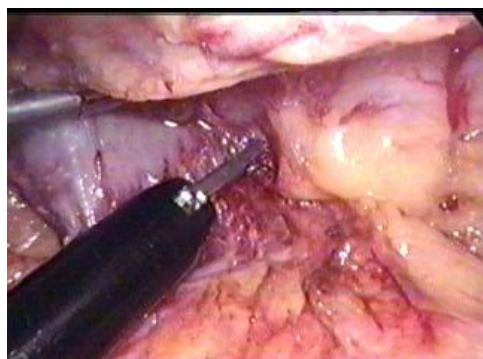
Obr.10. Naloženie Endo Gia stapleru  
na arteria gastrica sinistra



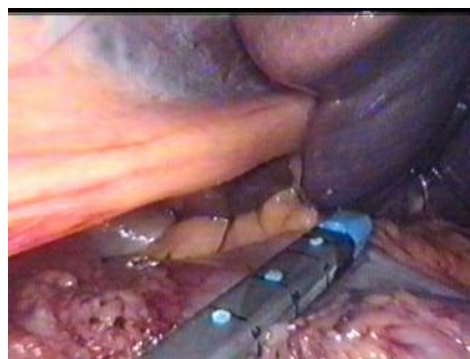Obr.11. Otvor v malom omente vytvorený  
Endo Gia staplerom



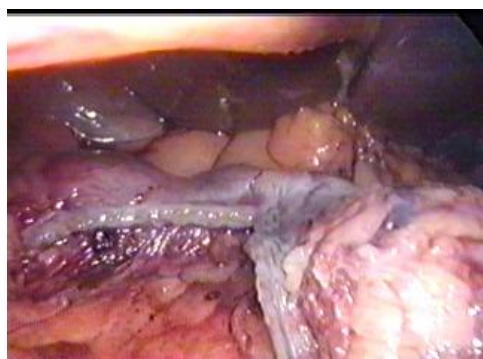
Obr.12. Naloženie Endo Gia stapleru  
na arteria gastrica dextra



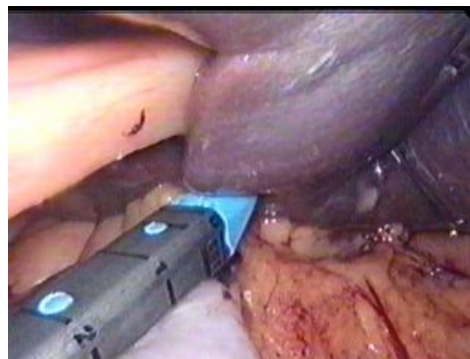Obr.13. Dokončenie skeletizácie zadnej  
steny pyloru



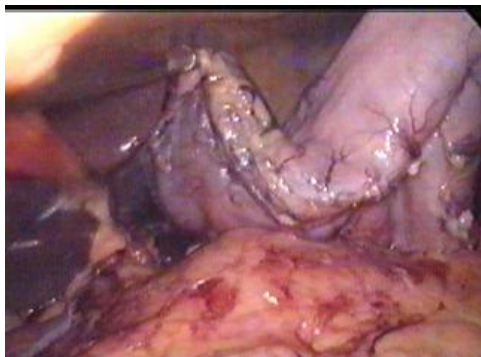
Obr.14. Naloženie Endo Gia stapleru  
na dvanástnik



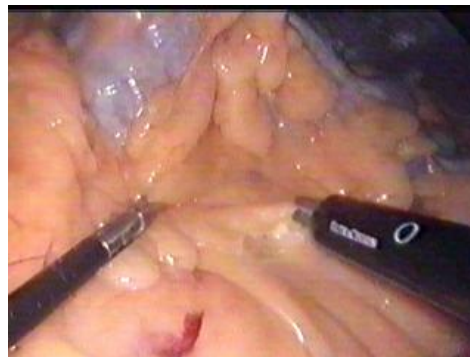Obr.15. Čiastočné prerušenie dvanástnika



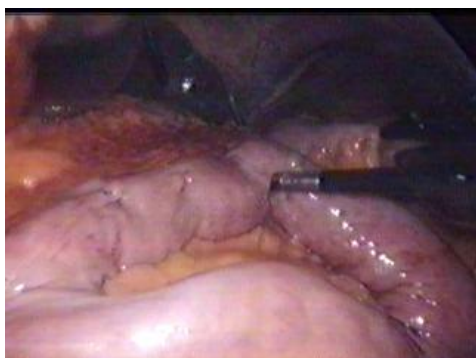Obr.16. Dokončenie prerušenia dvanástnika  
Endo Gia staplerom



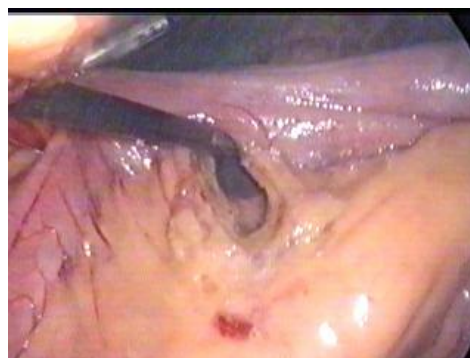Obr.17. Oskeletizovaný žalúdok po prerušení dvanástnika



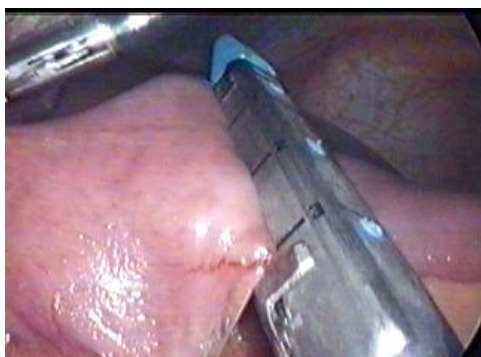Obr.18. Vytvorenie otvoru v mesocolon transversum



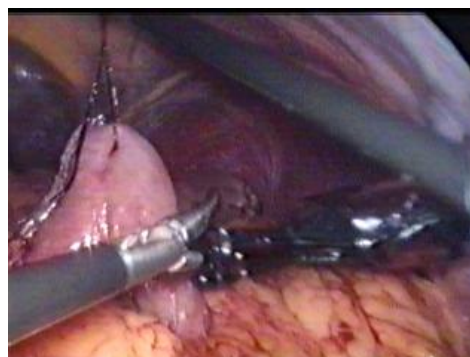Obr.19. Príprava jejunálnej kľučky



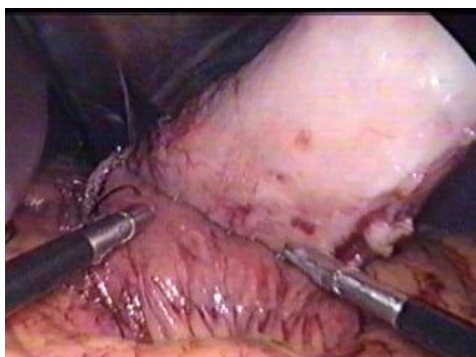Obr.20. Skeletizácia jejunálnej kľučky na naloženie stapleru



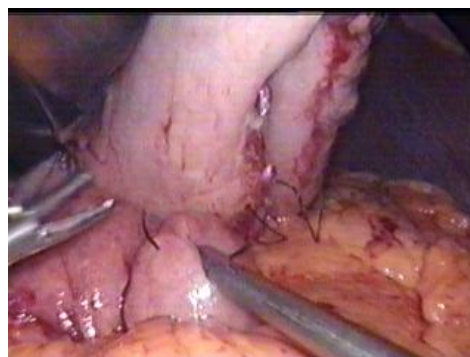Obr.21. Prerušenie jejuna Endo Gia staplerom



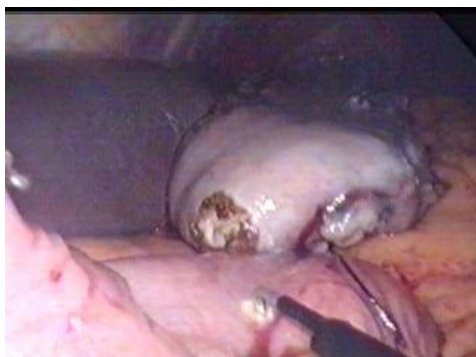Obr.22. Kľučka jejuna prevlečená otvorom v mesocolon transversum



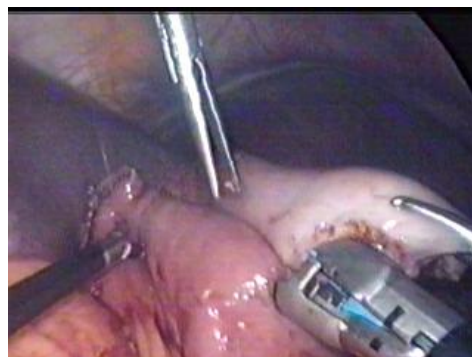Obr.23. Priloženie kľučky jejuna k žalúdku



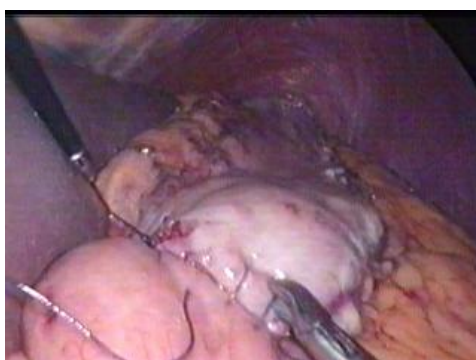Obr.24. Naloženie stehu na žalúdok a jejunum



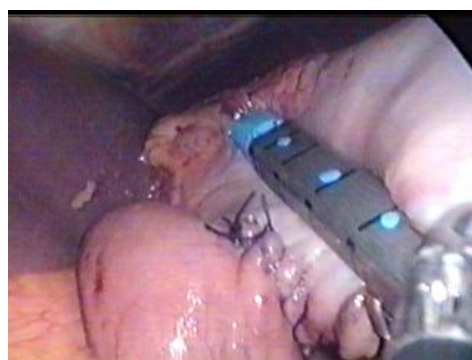Obr.25. Vypálenie otvoru do jejunu  
( otvor na žalúdku už je pripravený )



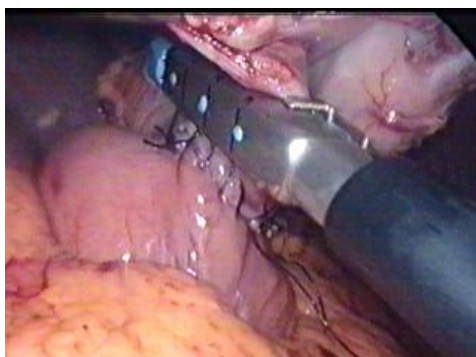Obr.26. Vytvorenie gastrojejunostomózy  
pomocou Endo Gia stapleru



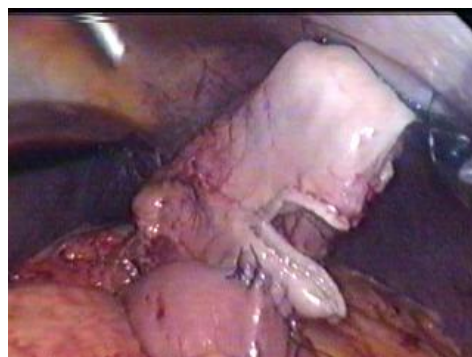Obr.27. Sutura otvorov po stapleri



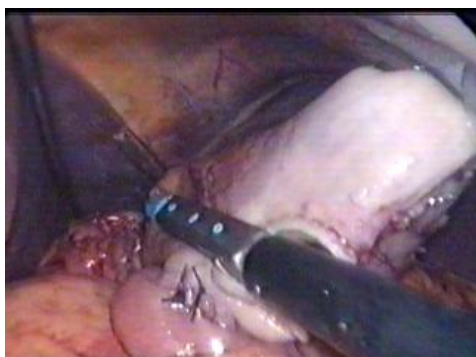Obr.28. Resekcia žalúdka pomocou  
Endo Gia stapleru



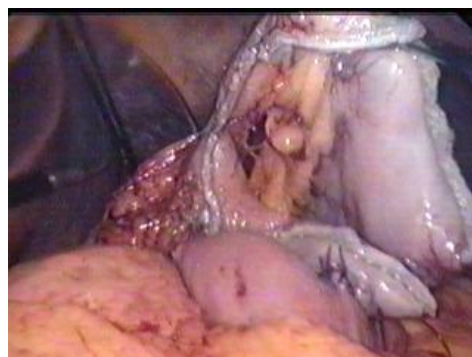Obr.29. Overenie naloženia stapleru



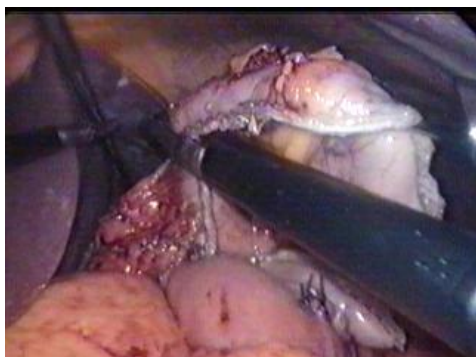
Obr.30. Čiastočná resekcia žalúdka



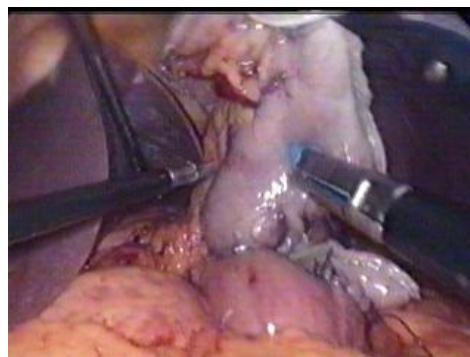Obr.31. Pokračovanie v resekcii žalúdka  
Endo Gia staplerymi



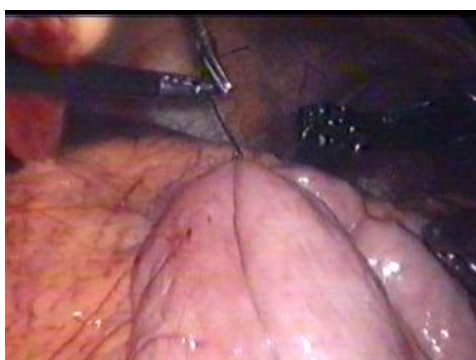Obr.32. Stav pred dokončením resekcie  
žalúdka



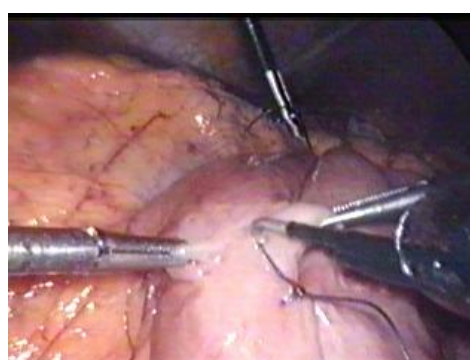
Obr.33. Dokončenie resekcie žalúdka



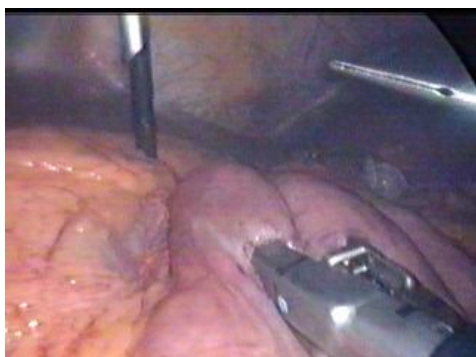
Obr.34. Odstránený preparát žalúdka



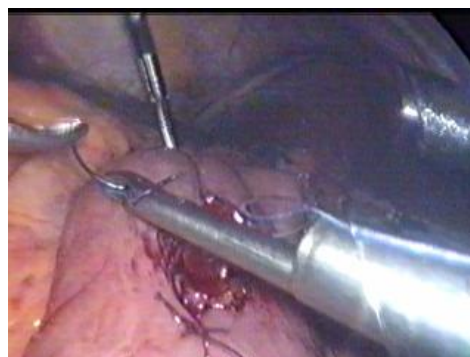Obr.35. Naloženie dvoch stehov na kľučky jejunu ( príprava na anastomózu )



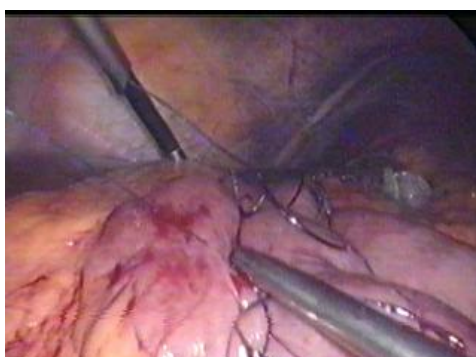Obr.36. Vypálenie otvorov do obidvoch kľučiek jejunu



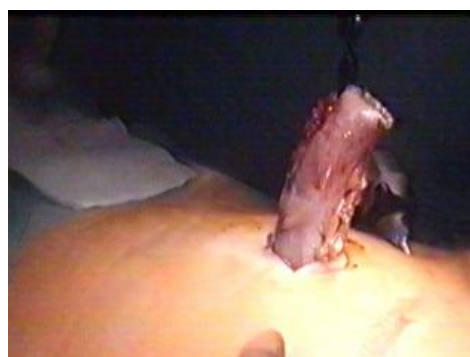Obr.37. Naloženie Endo-Gia stapleru a vytvorenie jejunu-jejunostomy



Obr.38. Sutúra otvorov po stapleri



Obr.39. Kontrola tesnosti v oblasti jejunu-jejunostomy



Obr.40. Odstránenie resekátu žalúdka