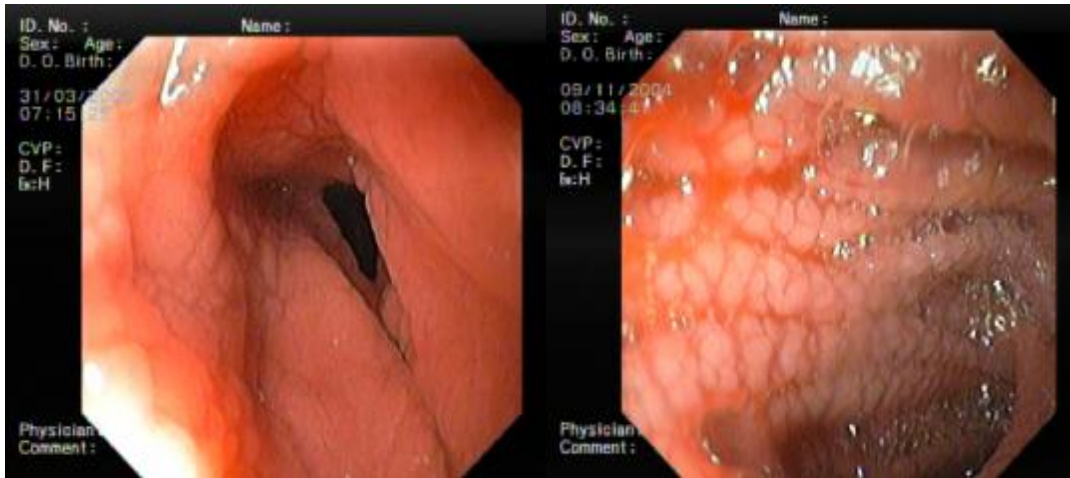
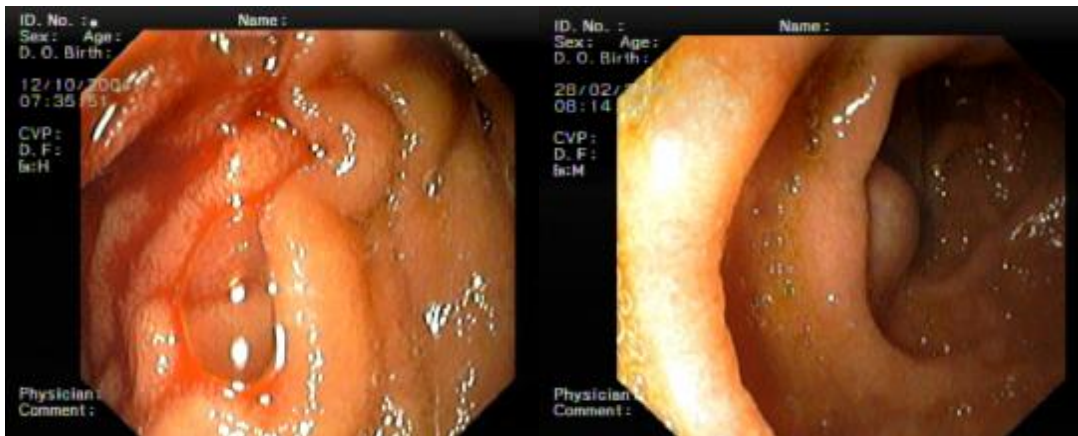


Patologické nálezy v tenkom čreve Bunganič



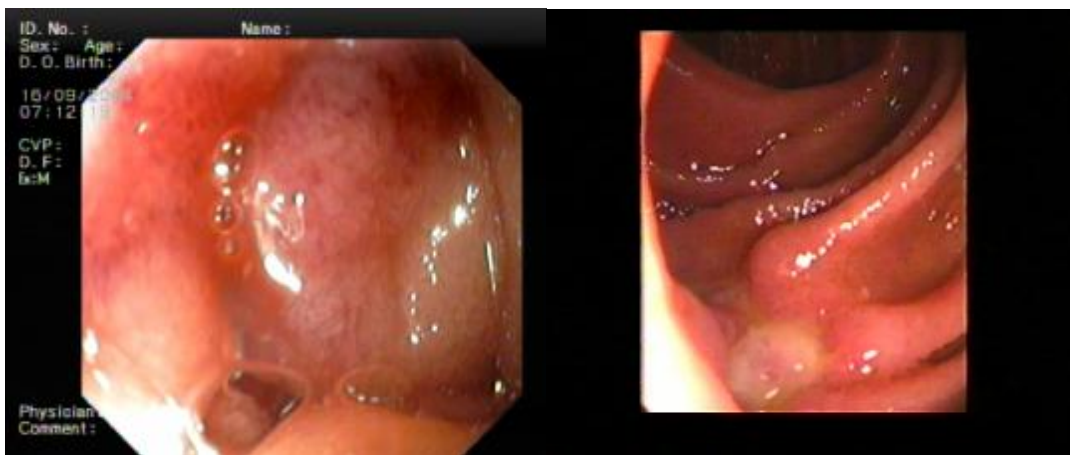
Obr.č.1 Celiakia, 24 ročný muž- atrófia a edém
sliznice duodéna vytvára „noduly“

Obr.č.2 Celiakia. 47 ročná žena- mozaikové
políčkovanie sliznice jejúna



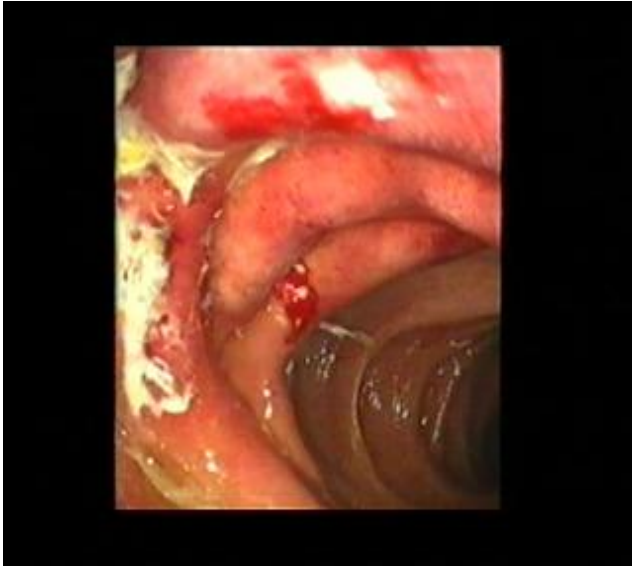Obr.č.3 43 ročná žena- krvácanie po biopsii

Obr. č.4 50 ročná žena- polyp t. čreva



Obr.č.5 44 ročný muž- papilárny adenokarcinóm
tenkého čreva

Obr.č.6 Crohnova choroba jejúna (autor Doc
MUDr. Huorka, CSc)



Obr.č.7 Ulcerózná jejunitída (autor Doc.MUDr.Huorka, CSc)